

子宮頸部 Cervix Uteri (C53)

子宮頸部に原発する悪性腫瘍

局在コード(ICD-O-3) 「C53.」 **側性のない臓器**

形態コード(ICD-O-3) 表2参照

- 1) 癌腫 《子宮頸部》
 2) 肉腫 《子宮肉腫》
 3) 悪性リンパ腫 《非ホジキンリンパ腫》

上記1)～3)以外は UICC TNM分類第8版では病期分類の「該当せず」

1. 概要

全国がん登録2016年のデータをみると、子宮頸部の年齢調整罹患率(上皮内がんを除く)は14.5であり、罹患率は20歳後半から少しずつ増加し、40歳代後半の罹患率ももっとも高い。年齢調整死亡率は、2.7で1990年以降大きな変化はない。Human papilloma virus (HPV)への感染が子宮頸がん、特に扁平上皮がんの病因として重要である。子宮頸がん患者の90%以上からHPV-DNAが検出され、ハイリスクタイプ(type 16, 18など)で浸潤がんへの進展がみられやすい。危険因子として性行動に関連するものでは低年齢で初交、性的パートナーが多い、多産、他の性行為感染症が報告されている。その他、喫煙は確実な危険因子と認められており、食事、経口避妊薬の使用、低所得階層との関連性も指摘されている。子宮頸部腺がんにおいても扁平上皮がんと同様、HPV感染や経口避妊薬の使用が原因・危険因子として報告されている。

参考として、院内がん登録2016年全国集計参加施設の局在コードの登録状況をみると、自施設初回治療開始例において、子宮頸部(C53)と登録されていたのは約28,100例であり、内子宮頸(C53.9)が約89%であった。

2. 解剖

原発部位

子宮 uterus は骨盤腔のほぼ中央で膀胱 urinary bladder の後ろ、直腸 rectum 前に位置する中空性器官である。形状は逆位をとる前後に扁平なナス状で、壁は発達した筋層をもち、厚い。大きさは小鶏卵大で、長さ約7cm、厚さ約2.5cm、重さ約50gである。

子宮頸部 cervix of uterus は子宮の下1/3部で、長さ約2.5cm、子宮頸はさらに上下2部に分けられる。上部は膈上部 supravaginal part といわれ、下部は腔内に突出し膈部 vaginal part とよばれる。

子宮頸の内腔は管状で子宮頸管 cervical canal (長さ約1.5cm)といわれ、その下端は子宮口(外子宮口) external ostium of uterus (external orifice) で腔に開く。

子宮口は腔から見ると未産女性では輪状であるが、経産女性では大きく横裂状でその前縁と後縁とを、それぞれ前唇 anterior lip・後唇 posterior といふ。

図1 骨盤の正中断面図

子宮頸部の隣接臓器としては、前方に膀胱があり、子宮全体は腹膜 peritoneum(子宮広間膜 broad ligament of uterus) に被われており、その上方は腹腔内となる。左右には卵巣 ovary、卵管 Fallopian tube の子宮付属器が、後方には直腸が存在する。下方には膈 vagina がある。子宮全体は子宮頸部で骨盤筋膜 pelvic fascia 群に支持されており、特に子宮頸部から側方には基帯 cardinal ligament(子宮頸黄帯 transverse cervical ligament) が子宮を支持している。

遠隔転移

縦隔リンパ節、肺、骨への遠隔転移が多い。

3. 亜部位と局在コード

表1 亜部位の表記とICD-O-3局在コード

ICD-O 局在	亜部位
C53.0	内頸部
C53.1	外頸部
C53.8	子宮頸部の境界部病巣
C53.9	上記部位の記載が全くなく「子宮頸部」の記載のみのもの

※がん登録では、C53.9を用いる。

4. 形態コード — 子宮頸癌取扱い規約第4版

表2. 取扱い規約の表記他と ICD-O-3 形態コード

病理組織名(日本語)	英語表記	形態コード
子宮頸部上皮内腫瘍	Cervical intraepithelial neoplasia, grade III (CIN3)	8077/2
上皮内癌	Carcinoma in situ (CIS)	8070/2
扁平上皮癌	Squamous cell carcinoma	8070/3
角化型扁平上皮癌	Squamous cell carcinoma, keratinizing type	8071/3
非角化型扁平上皮癌	Squamous cell carcinoma, nonkeratinizing type	8072/3
乳頭状扁平上皮癌	Papillary squamous cell carcinoma	8052/3
コンジローマ様癌	Condylomatous (warty) carcinoma	8054/3
疣(いぼ)状癌	Verrucous carcinoma	8051/3
扁平移行上皮癌	Squamotransitional carcinoma	8120/3
リンパ上皮腫様癌	Lymphoepithelioma-like carcinoma	8082/3
上皮内腺癌	Adenocarcinoma in situ (AIS)	8140/2
重層性粘液産生上皮内病変	Stratified mucin-producing intraepithelial lesion (SMILE)	8140/2
腺癌	Adenocarcinoma	8140/3
通常型内頸部腺癌	Endocervical adenocarcinoma, usual type	8140/3
粘液性癌	Mucinous carcinoma	8480/3
胃型粘液性癌	Mucinous carcinoma, gastric type	8482/3
最小偏倚(へんい)腺癌	Minimal deviation adenocarcinoma	
腸型粘液性癌	Mucinous carcinoma, intestinal type	8144/3
印環細胞型粘液性癌	Mucinous carcinoma, signet-ring cell type	8490/3
絨毛腺管癌	Villoglandular carcinoma	8263/3
類内膜癌	Endometrioid carcinoma	8380/3
明細胞癌	Clear cell carcinoma	8310/3
漿液性癌	Serous carcinoma	8441/3
中腎性癌	Mesonephric carcinoma	9110/3
腺扁平上皮癌	Adenosquamous carcinoma	8560/3
すりガラス細胞癌	Glassy cell carcinoma	8015/3
腺様基底細胞癌	Adenoid basal carcinoma	8098/3
腺様嚢胞癌	Adenoid cystic carcinoma	8200/3
未分化癌	Undifferentiated carcinoma	8020/3
神経内分泌腫瘍	Neuroendocrine tumours	
低異型度神経内分泌腫瘍	Low-grade neuroendocrine tumour (NET)	
カルチノイド腫瘍	Carcinoid tumour	8240/3
非定型的カルチノイド腫瘍	Atypical carcinoid tumour	8249/3
高異型度神経内分泌癌	High-grade neuroendocrine carcinoma (NEC)	
小細胞神経内分泌癌	Small cell neuroendocrine carcinoma (SCNEC)	8041/3
大細胞神経内分泌癌	Large cell neuroendocrine carcinoma (LCNEC)	8013/3
平滑筋肉腫	Leiomyosarcoma	8890/3
横紋筋肉腫	Rhabdomyosarcoma	8910/3
胞巣状軟部肉腫	Alveolar soft part sarcoma	9581/3
悪性末梢神経鞘腫瘍	Malignant peripheral nerve sheath tumour	9540/3
脂肪肉腫	liposarcoma	8850/3
未分化頸管肉腫	Undifferentiated endocervical sarcoma	8805/3
ユーイング肉腫	Ewing sarcoma	9364/3
腺肉腫	Adenosarcoma	8933/3
癌肉腫	Carcinosarcoma	8980/3

病理組織名(日本語)	英語表記	形態コード
悪性黒色腫	Malignant melanoma	8720/3
悪性リンパ腫	Malignant lymphoma	9590/3

※ICD-O-3.2版では、CIN 2、HSILは「8077/2」のコードに分類されたが、がん登録では当面の間、「CIN 2」「HSIL」の診断のみの場合は「登録対象外」とする。

表3. 子宮頸部扁平上皮病変の分類

異形成／ 上皮内癌分類		軽度 異形成	中度 異形成	高度 異形成	上皮内癌
CIN 分類		CIN 1	CIN 2	CIN 3	
コンジローマ／ CIN 分類	コンジローマ	CIN 1	CIN 2	CIN 3	
子宮頸癌取扱い規約 第2版、第3版	CIN 1		CIN 2	CIN 3	
ベセスダ分類 (1989年)	LSIL(細胞診)		HSIL(細胞診)		
WHO 分類 (2014年)	LSIL (組織診)	HSIL(組織診)			

5. 病期分類 と 進展度

1) TNM 分類 UICC【第8版】2017年

T-原発腫瘍

T0	原発腫瘍を認めない
Tis	上皮内癌(浸潤前癌)
T1	頸部に限局する腫瘍(体部への進展は考慮に入れない)
T1a^{1,2}	顕微鏡によってのみ診断可能な浸潤癌 上皮基部から測定した深達度が 5.0mm 以下で水平方向進展が 7.0mm 以下の間質浸潤 ³
T1a1	上皮基部から測定した深達度が 3.0mm 以下、水平方向進展が 7.0mm 以下の間質浸潤
T1a2	上皮基部から測定した深達度が 3.0mm をこえ 5.0mm 以下で、水平方向進展が 7.0mm 以下の間質浸潤
T1b	子宮頸部に限局する臨床的肉眼的病変、または T1a2/1A2 より大きい顕微鏡的病変
T1b1	最大径が 4.0cm 以下の臨床的肉眼的病変
T1b2	最大径が 4.0cm をこえる臨床的肉眼的病変
T2	子宮をこえるが、骨盤壁、または膣の下 1/3 に浸潤しない腫瘍
T2a	子宮傍組織浸潤なし
T2a1	最大径が 4.0cm 以下の臨床的肉眼的病変
T2a2	最大径が 4.0cm をこえる臨床的肉眼的病変
T2b	子宮傍組織浸潤 あり
T3	膣の下 1/3 に浸潤、または骨盤壁に進展、または水腎症もしくは無機能腎をきたす腫瘍
T3a	膣の下 1/3 に浸潤する腫瘍
T3b	骨盤壁に進展、または水腎症もしくは無機能腎をきたす腫瘍
T4	膀胱粘膜もしくは直腸粘膜に浸潤する腫瘍、または小骨盤をこえて進展する腫瘍 ⁴

1. 深達度は原発単表面、または腺管のいずれかの上皮の基底膜より測定するべきである。深達度の計測は隣接するもっとも浅い上皮乳頭の上皮間質接合部から腫瘍の浸潤最深点までとする。
2. 肉眼的に明らかな病巣は、たとえ表層浸潤であっても **T1b/1B** とする。
3. 尿管侵襲(静脈侵襲またはリンパ管侵襲)の有無は、分類に影響しない。
4. 胞状浮腫は腫瘍を **T4** に分類するには十分ではない。

N-領域リンパ節

表4. 子宮頸部がん領域リンパ節対応表

領域リンパ節 UICC第8版		領域リンパ節 取扱い規約第4版
傍大動脈リンパ節		傍大動脈リンパ節
頸部傍リンパ節		基靭帯リンパ節
基靭帯リンパ節		
下腹リンパ節	内腸骨リンパ節	内腸骨リンパ節
	閉鎖リンパ節	閉鎖リンパ節
総腸骨リンパ節		総腸骨リンパ節
外腸骨リンパ節		外腸骨リンパ節
		鼠径上リンパ節
前仙骨リンパ節		仙骨リンパ節
外仙骨リンパ節		

注: 第7版では傍大動脈リンパ節を遠隔転移とみなしていたが、FIGOからの勧告に一致するよう現在は領域リンパ節として分類している。

N-領域リンパ節

NX	領域リンパ節の評価が不可能
NO	領域リンパ節転移なし
N1	領域リンパ節転移あり

M-遠隔転移

MX	遠隔転移の評価が不可能
MO	遠隔転移なし
M1	遠隔転移あり

※腔、骨盤漿膜、付属器への転移は除外。

※鼠径上リンパ節、骨盤リンパ節以外の腹腔内リンパ節への転移を含む

Stage-病期

表5. UICC TNM 分類 病期(Stage)のマトリクス (Matrix)

UICC TNM8 子宮頸部		NO	N1
Tis		0	
T1a	→	I A	ⅢB
	T1a1	I A1	ⅢB
	T1a2	I A2	ⅢB
T1b	→	I B	ⅢB
	T1b1	I B1	ⅢB
	T1b2	I B2	ⅢB
T2a	→	II A	ⅢB
	T2a1	II A1	ⅢB
	T2a2	II A2	ⅢB
T2b		II B	ⅢB
T3a		ⅢA	ⅢB
T3b		ⅢB	ⅢB
T4		IV A	IV A
M1		IV B	IV B

2) 進展度

表6. 進展度 UICC TNM 分類からの変換マトリクス (Matrix)

子宮頸部	NO	N1
Tis	400: 上皮内	
T1a,T1b	410: 限局	420: 領域リンパ節転移
T2a,T2b	430: 隣接臓器浸潤	430: 隣接臓器浸潤
T3a,T3b	430: 隣接臓器浸潤	430: 隣接臓器浸潤
T4	430: 隣接臓器浸潤	430: 隣接臓器浸潤
M1	440: 遠隔転移	440: 遠隔転移

6. 症状・診断検査

1) 検診(スクリーニング)

(1) 子宮頸部擦過細胞診

スクリーニング手法として非常に有用であり、前がん病変である異形成のほか、根治可能な早期での発見を可能にしている。

診断の分類には従来日本では日母分類(クラス分類)が使用されてきたが、診断者間の再現性が低い、浸潤癌へのリスクが同じとの理由で、最近では細胞診の分類ではベセスダシステム(SIL 分類)、病理診断の分類では Richart 分類(CIN 分類)が使用されることが多い。

2) 臨床症状

上皮内がんは無症状であり、細胞診の検査で発見される。初期浸潤がんでは帯下や性器出血の症状を呈することがある。膀胱や直腸を侵した場合には頻尿、尿意切迫、血尿、便意切迫、直腸出血などそれに関連した症状が出現する。

3) 診断に用いる検査

(1) コルポスコピー(Colposcopy (腔拡大鏡)): 子宮腔部擦過細胞診あるいは腔鏡診で異常が認められた場合に行う。病変の程度、局在、広がりを確認し、その部位より狙い生検をする。

(2) 画像診断

• CT、MRI、超音波検査: 病変の進行度やリンパ節転移など病期分類に有用であるが、国際的な規約による病期判定は内診および、膀胱鏡、子宮鏡、経静脈的尿路造影のみで行うことになっている。

• 経静脈的尿路造影 DIP: 造影剤を点滴し、腎盂・尿管を造影する検査。水腎症の有無を判定する。

• 膀胱鏡、直腸鏡(下部消化管内視鏡検査): 膀胱浸潤や結腸・直腸への浸潤を判定する。

(3) 腫瘍マーカー: SCC、CYFRA(シフラ)、CEA などが用いられるが、早期診断にはあまり役立たない。

(4) 組織診

• 狙い生検: コルポスコピー観察下に異常所見のある部位から組織を切除する。

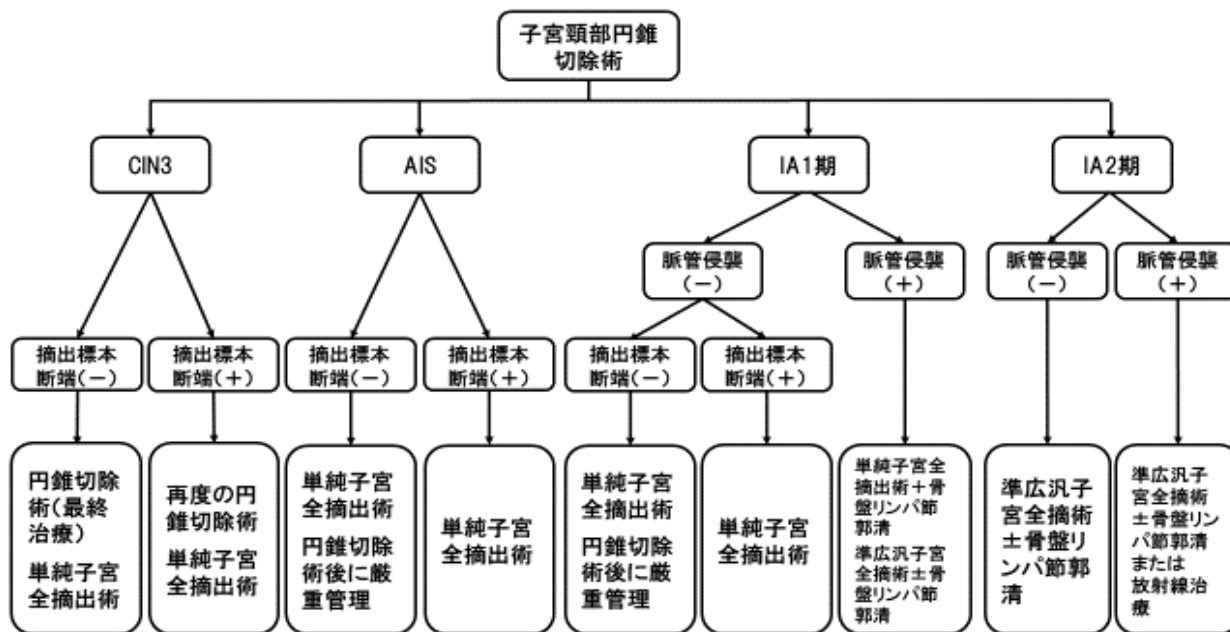
• 頸管内搔爬: コルポスコピーで異常所見が見られない場合に行う。

• 子宮頸部円錐切除: 浸潤癌などが疑われるとき、狙い生検や頸管内搔爬で病変が確認できないとき、コルポスコピーで異常所見の上限が見えないときなどに行う。円錐切除のみで治療が完了する場合もある。

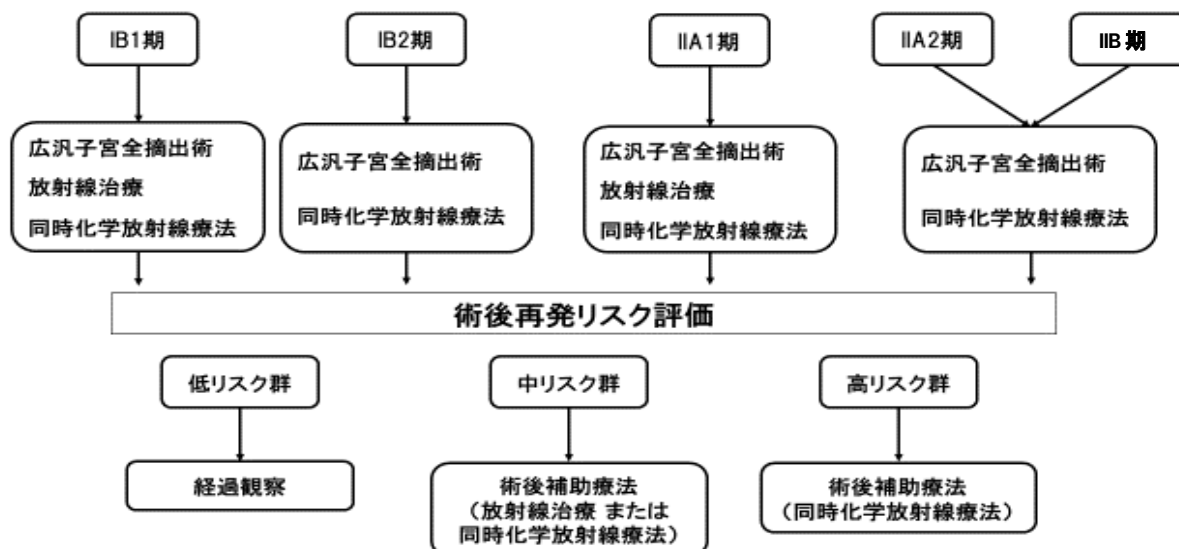
7. 治療

治療方針フローチャート(子宮頸癌治療ガイドライン 2017 版より)

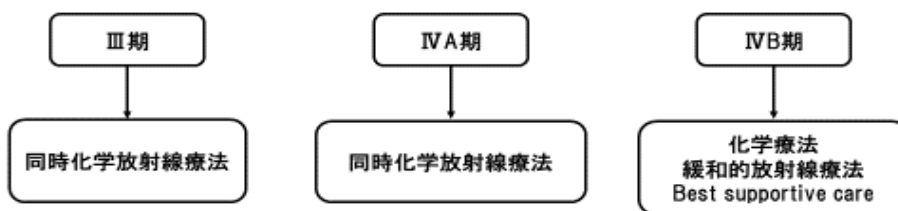子宮頸癌前癌病変(CIN3・AIS)ならびにIA期の治療



IB期・II期の治療(扁平上皮癌と腺癌を含む)



III期・IV期の治療(扁平上皮癌と腺癌を含む)



1) 観血的な治療

(1) 外科的治療 — 主な術式

- ・子宮頸部円錐切除術 cervical conization: 子宮頸部組織を円錐状の組織として切除する術式。大きく生検組織をとる診断的意味の他に、CIN3、AIS、IA 期の一部では治療的意味も含む。
- ・単純子宮全摘出術 simple (total) hysterectomy: 子宮を全摘出する術式。腹壁を切開して行う腹式 abdominal と経膈的に子宮を摘出する膈式 vaginal がある。膈壁の一部を切除する場合に拡大単純子宮全摘術という用語が用いられることがある。
- ・準広汎子宮全摘出術 modified radical hysterectomy: 広汎子宮全摘出術と単純子宮全摘出術の中間的な術式。リンパ節郭清の有無は問わない。
- ・広汎子宮全摘出術 radical hysterectomy with pelvic lymphadenectomy: 子宮及び子宮傍(結合)組織、膈壁及び膈傍(結合)組織の一部を摘出し、骨盤リンパ節を郭清する術式。
- ・広汎子宮頸部摘出術 radical trachelectomy with pelvic lymphadenectomy: 子宮頸部浸潤癌において、子宮頸部や子宮傍(結合)組織、リンパ節郭清等を行い、子宮体部を温存して残存頸部と膈とを縫合することにより妊孕性を温存する術式。
- ・超広汎子宮全摘術 extended radical hysterectomy (super-radical hysterectomy): 内腸骨動静脈等を切断することによって、骨盤壁附着部を含めて基靭帯をその根部から摘出する術式。
- ・骨盤内臓全摘術 pelvic exenteration: 女性内性器とともに膀胱、直腸など骨盤内臓器を摘出する術式。

(2) 鏡視下手術(ロボット支援下手術を含む)

施設により、腫瘍径の小さな IB・II 期を対象とした腹腔鏡下手術、ロボット支援下手術が行われることがある。

(3) 外科的・鏡視下・内視鏡的治療の範囲

【根治度の評価】

子宮頸癌取扱い規約第3版に規定なし

表7 外科的・鏡視下・内視鏡的治療の範囲

選択肢コード	
1: 腫瘍遺残なし	切除断端陰性
4: 腫瘍遺残あり	切除断端陽性
9: 不明	原発巣切除が行われたが、その結果が不明・記載がない場合

2) 放射線療法 — 主な照射方法

根治的放射線治療: 通常、外部照射(体外照射)と腔内照射を併用する。また、化学療法と同時に施行することも多い(同時化学放射線療法(concurrent chemoradiotherapy; CCRT))。

- ・外部照射 external beam irradiation: 子宮頸部を含めた骨盤領域全体に対し、対外的に照射する。
- ・腔内照射 intra-cavity brachytherapy: 外部照射を先行させ、予定線量が照射された後に外部照射と並行して腔内照射を導入する。子宮内・膈内に放射線源を留置するためのアプリーケータを挿入した後、遠隔操作で線源を挿入する方法を用いるのが一般的である。この方法は、遠隔操作式後充填法(remote afterloading system; RALS)と呼ばれ、高い線量率(High-dose rate: HDR)で短時間に治療を行うことが可能である。

術後照射: 通常、腔内照射は行わず外部照射単独で行う。化学療法と併用する場合がある(CCRT)。

緩和的放射線治療: 再発・転移巣に対して、症状緩和目的に照射を行う。

3) 薬物療法 (単剤または併用で使用される薬剤名、略語)

(1) 化学療法 ー主な薬剤

- シスプラチン (cisplatin: CDDP)
- パクリタキセル (paclitaxel: PTX)
- カルボプラチン (carboplatin: CBDCA)
- ノギテカン (英名:トポテカン) (topotecan: TPT)
- ベバシズマブ (bevacizumab: Bev)
- イホマイド (ifosphamide: IFX)

4) その他の治療

(1) レーザー等治療

- ・レーザー蒸算術、光線力学療法(photodynamic therapy: PDT):レーザーを用いがんを焼灼する。CIN3 に対して行われる場合がある。

8. 略語一覧

CIS	(squamous cell) carcinoma in situ	非浸潤性(扁平上皮)癌
CIN	cervical intraepithelial neoplasia	子宮頸部上皮内腫瘍
SIL	squamous cell intraepithelial lesion	扁平上皮内病変
ASC	atypical squamous cells	異型扁平上皮細胞
ASC-US	atypical squamous cells of undetermined significance	意義不明異型扁平上皮細胞
SCC	squamous cell carcinoma	扁平上皮癌
DIP	drip infusion pyeloureterography	点滴静注腎盂尿管造影
HPV	human papilloma virus	ヒト乳頭腫ウイルス

9. 参考文献

- 1) 厚生労働省 全国がん罹患数 2016 年速報
- 2) 公益財団法人がん研究振興財団 がんの統計'18
- 3) 国立がん研究センター・がん情報サービス. 日本人のためのがん予防法
http://ganjoho.jp/public/pre_scr/prevention/evidence_based.html
- 4) 国立がん研究センター・がん情報サービス. 子宮頸がん http://ganjoho.jp/public/cancer/cervix_uteri/index.html
- 5) 国立がん研究センター・がん対策情報センター 院内がん登録 2016 年全国集計
- 6) 日本産婦人科学会編 子宮頸癌取扱い規約 病理編 2017 年 7 月 第 4 版(金原出版)
- 7) 日本臨床腫瘍学会編 新臨床腫瘍学 (南江堂)
- 8) UICC/TNM 悪性腫瘍の分類 第 8 版 日本語版(金原出版)
- 9) SEER Summary Staging Manual 2000
- 10) AJCC Cancer Staging Atlas (Springer)
- 11) 国立がんセンター内科レジデント編 がん診療レジデントマニュアル(医学書院)
- 12) 解剖学講義 改訂 2 版 (南山堂)
- 13) 子宮頸癌治療ガイドライン 2017 年版 日本婦人科腫瘍学会編 (金原出版)