

胸腺上皮性腫瘍 (C37.9)

胸腺に原発する悪性腫瘍

局在コード(ICD-O-3) C37.9

形態コード(ICD-O-3) 胸腺上皮性腫瘍に適應する(形態コード表参照)

1. 概要

本項では胸腺上皮性腫瘍(胸腺腫、胸腺癌、胸腺神経内分泌腫瘍)について扱う。

本邦において、胸腺腫・胸腺癌の年間罹患率は人口 10 万人あたり 0.44～0.68 人と推計される。30 歳以上、特に 40～70 歳の成人に多くみられる疾患で、若年者が発症することはまれである。性別による発症率の違いはないとされる。発症のリスク要因は明らかでない。重症筋無力症などの傍腫瘍症候群(paraneoplastic syndromes)を併発することがある。胸腺腫の予後は、完全に摘出できれば極めて良いが、浸潤性の場合には必ずしもよくない。リンパ節転移や遠隔転移はまれである。胸腺癌は胸腺腫よりも悪性度が高く、発見時には通常周囲組織に浸潤しており、しばしば多臓器やリンパ節に転移する。

胸腺神経内分泌腫瘍は、本邦での発症率は明らかでないが、米国の報告においては、胸腺腫瘍のうち 2-5% 程度を占め、10 人口万人あたり 0.1 人程度の発症とされる稀な疾患である。胸腺神経内分泌腫瘍患者の一部で、多発性内分泌腫瘍症 1 型(MEN1)の家族歴を有する。男性の喫煙がリスク要因との報告がある。予後は組織型により幅がある。

参考として、院内がん登録 2016 年全国集計参加施設の局在コードの登録状況を見ると、自施設初回治療開始例において、胸腺(C37.9)と登録されていたのは約 10,00 例であった。

2. 解剖

原発部位・隣接臓器

胸腺上皮性腫瘍は胸腺に発生する。胸腺(thymus)とは、縦隔^{*1}のうち前縦隔^{*2}(anterior mediastinum)に存在し、多分化能リンパ球幹細胞を成熟 T リンパ球に分化させる役割を担う。成人では最大 40gほどの被膜で覆われた器官である。

※1縦隔:左右を肺に挟まれた領域で壁側胸膜に覆われる。その内部には心臓大血管や胸腺、気管食道、リンパ節などが含まれる。上縁は胸郭入口部、下縁は横隔膜とする。(ただし心疾患、食道腫瘍については縦隔疾患からは除外される。)

※2前縦隔:左腕頭静脈が気管正中線と交差する高さから、横隔膜に至る高さの縦隔で、前縁は前胸壁後面で境界される。後縁は頭尾方向の位置及び左右により異なる。

左側:左腕頭静脈前縁、左鎖骨下動脈、大動脈後縁、肺動脈幹、左主肺動脈、上腕静脈、下肺静脈、心臓後縁

右側:上大静脈前縁、上肺静脈、下肺静脈前縁、心臓後縁

外側縁:内胸動静脈外側縁、上肺静脈外縁、下肺静脈外縁

組織学的構造

胸腺腫 thymoma

上皮細胞成分とリンパ球成分が様々の割合で混合し、分葉状構築を示す。辺縁部では一般に厚い繊維性の被膜で覆われているが、しばしば腫瘍成分が被膜を貫き周囲の脂肪組織、胸腺組織への直接浸潤を示す。肺内や周囲組織への直接浸潤を認めることもある。上皮細胞の形態とリンパ球成分の多寡などにより亜分類がある。

胸腺癌 thymic carcinoma

ここでいう胸腺癌とは、胸腺腫の組織形態を示すいわゆる“浸潤性”あるいは“悪性”胸腺腫とは異なり、組織学的にも癌と診断される胸腺原発の悪性腫瘍である。扁平上皮癌が最も頻度が多い。

神経内分泌腫瘍 neuroendocrine tumors

神経内分泌細胞がほとんどを占める胸腺上皮性腫瘍であり、肉眼的には明確な被膜や分葉構造を持たない充実性腫瘍を呈する。組織学的所見から、定型的及び非定型的カルチノイド、大細胞内分泌癌、小細胞癌の 4 組織型に分類される。

3. 局在コード

ICD-O 局在	診療情報所見
C37.9	胸腺

4. 形態コード — 縦隔腫瘍取扱い規約 第1版

表1. 取扱い規約の表記他と ICD-O-3 形態コード

* 病理組織名(日本語)	英語表記	形態コード
1 胸腺腫	Thymomas	8580/3_
1 A 型胸腺腫	Type A thymoma	8581/3_
1 AB 型胸腺腫	Type AB thymoma	8582/3_
1 B1 型胸腺腫	Type B1 thymoma	8583/3_
1 B2 型胸腺腫	Type B2 thymoma	8584/3_
1 B3 型胸腺腫	Type B3 thymoma	8585/3_
リンパ性間質を伴う小結節性胸腺腫	Micronodular thymoma with lymphoid stroma	対象外
1 化生性胸腺腫	Metaplastic thymoma	8580/3_
顕微鏡的胸腺腫	Microscopic thymoma	対象外
1 硬化性胸腺腫	Sclerosing thymoma	8580/3_
1 胸腺癌	Thymic carcinoma	8586/3_
1 扁平上皮癌	Squamous cell carcinoma	8070/3_
1 類基底癌	Basaloid carcinoma	8123/3_
1 粘表皮癌	Mucoepidermoid carcinoma	8430/3_
1 リンパ上皮腫様癌	Lymphoepithelioma-like carcinoma	8082/3_
1 肉腫様癌	Sarcomatoid carcinoma	8033/3_
1 明細胞癌	Clear cell carcinoma	8310/3_
1 乳頭状腺癌	Papillary adenocarcinoma	8260/3_
1 未分化癌	<u>Undifferentiated carcinoma</u>	8020/39
1 神経内分泌腫瘍	Neuroendocrine tumors	
1 高分化型神経内分泌腫瘍	Well-differentiated neuroendocrine tumors (carcinoid tumor)	8240/39
1 定型的カルチノイド	Typical carcinoid	8240/31
1 非定型的カルチノイド	Atypical carcinoid	8249/32
1 低分化型神経内分泌癌	Poorly-differentiated neuroendocrine carcinomas	8246/3_
1 大細胞神経内分泌癌	Large cell neuroendocrine carcinoma	8013/3_
1 小細胞癌	Small cell carcinoma	8041/3_
3 胚細胞腫瘍	Germ cell tumors	
3 精上皮腫	Seminoma	9061/3_
3 未熟奇形腫	Immature teratoma	9080/1
3 胎児性癌	Embryonal carcinoma	9070/3_
3 卵黄囊腫瘍	Yolk sac tumor	9071/3_
3 絨毛癌	Choriocarcinoma	9100/3_
3 混合性胚細胞腫瘍	Mixed germ cell tumor	9085/3_
2 悪性リンパ腫	Malignant lymphoma	
2 T 細胞性リンパ芽球型リンパ腫	Precursor T-lymphoblastic lymphoma	9729/3_ (9837/3_)
2 縦隔原発大細胞型 B 細胞性リンパ腫	Primary mediastinal large B-cell lymphoma	9679/3_
2 節外性粘膜関連濾胞辺縁帯リンパ腫 (MALT リンパ腫)	Extranodal marginal zone lymphoma of associated lymphoid tissue(MALT)	9699/3_
2 ホジキンリンパ腫	Hodgkin lymphoma	9650/3_

*TNM :該当する病期分類は以下の通り

1. 胸腺腫瘍 2. 悪性リンパ腫 3. 該当せず

5. 病期分類 と 進展度

1) TNM 分類 UICC【第 8 版】 2017 年

T-原発腫瘍

胸腺の上皮性腫瘍を対象とする

TX	原発腫瘍の評価が不可能
T1	被包化された腫瘍または縦隔脂肪織に進展する腫瘍で、縦隔胸膜への浸潤の有無を問わない
T1a	縦隔胸膜への浸潤なし
T1b	縦隔胸膜への直接浸潤あり
T2	心嚢に直接浸潤する腫瘍(部分浸潤、全層浸潤を問わない)
T3	以下のいずれかに直接浸潤する腫瘍: 肺、腕頭静脈、上大静脈、横隔神経、胸壁、心嚢外肺動脈または肺動脈
T4	以下のいずれかに直接浸潤する腫瘍: 上行大動脈、弓部大動脈、およびそれより分岐する血管、下行大動脈、心嚢内肺動脈、心筋、気管、食道

N-領域リンパ節

領域リンパ節は前縦隔(胸腺周囲)リンパ節、胸郭内深部のリンパ節、頸部リンパ節である。

NX	領域リンパ節の評価が不可能
N0	領域リンパ節転移なし
N1	前縦隔(胸腺周囲)リンパ節への転移
N2	胸郭内深部または頸部リンパ節への転移

M-遠隔転移

M0	胸膜、心膜、遠隔転移なし
M1	遠隔転移あり
M1a	胸膜または心膜の孤立性結節
M1b	胸膜または心膜以外への遠隔転移

Stage-病期

表2. UICC TNM 分類 病期(Stage)のマトリクス (Matrix) 《胸腺》

UICC TNM8 (胸腺)	N0	N1	N2
T1a	I	IVA	IVB
T1b	I	IVA	IVB
T2	II	IVA	IVB
T3	III A	IVA	IVB
T4	III B	IVA	IVB
M1a	IVA	IVA	IVB
M1b	IVB	IVB	IVB

2) 進展度

表3. 進展度 UICC TNM 分類からの変換マトリクス (Matrix) 《胸腺》

胸腺腫瘍	N0	N1	N2
T1a	410: 限局	420: 領域リンパ節転移	420: 領域リンパ節転移
T1b	430: 隣接臓器浸潤	430: 隣接臓器浸潤	430: 隣接臓器浸潤
T2	430: 隣接臓器浸潤	430: 隣接臓器浸潤	430: 隣接臓器浸潤
T3	430: 隣接臓器浸潤	430: 隣接臓器浸潤	430: 隣接臓器浸潤
T4	430: 隣接臓器浸潤	430: 隣接臓器浸潤	430: 隣接臓器浸潤
M1a-M1b	440: 遠隔転移	440: 遠隔転移	440: 遠隔転移

6. 診断検査

1) 検診—胸腺腫瘍の検診は制度としては存在しないが、胸部単純 X 線画像で検出されることがある。

2) 臨床症状

前縦隔に存在する腫瘍であることから、胸痛、呼吸苦、咳嗽、横隔神経麻痺、上大静脈症候群を来しうる。

胸腺腫においては、その約 23～25%に重症筋無力症が合併するとされる(全身の筋力低下、易疲労性(眼瞼下垂や複視などの眼症状、嚥下障害や呼吸筋麻痺を含む)。また、5～15%に赤芽球瘍とそれに伴う貧血症状を認める。胸腺癌においても重症筋無力症の合併を認めることがある。

胸腺神経内分泌腫瘍の半数例でホルモン産生を認め、それに伴う内分泌疾患を合併する(クッシング症候群、先端巨大症、多発性内分泌腫瘍症 1 型、重症筋無力症)。

3) 診断に用いる検査

◇画像診断

・胸部 CT、MRI、PET 検査: 周囲組織への浸潤の有無の把握、切除可能かどうかの判断や、組織の質的評価(胸腺腫か胸腺癌か等)に用いられる。

◇血清マーカー: hCG と α フェトプロテイン (AFP) は、胸腺上皮性腫瘍と胚細胞性腫瘍との鑑別に用いられる。

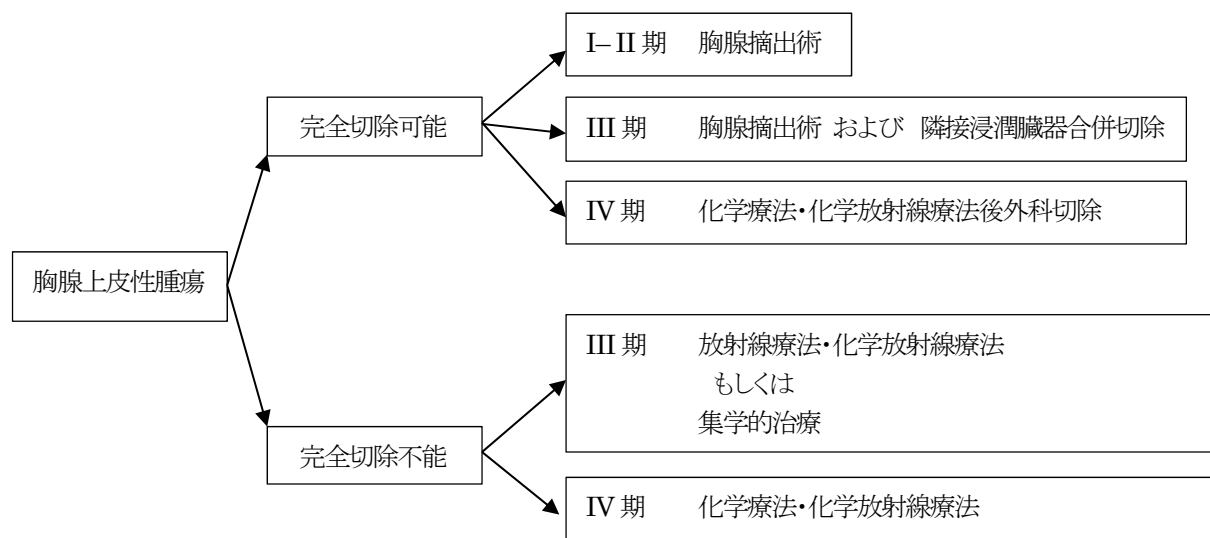
◇免疫染色: 神経内分泌腫瘍においては、クロモグラニン、シナプトフィジン、CD56 (N-CAM) などの神経内分泌形質の発現を確認する。

7. 治療

初回治療方針

＜胸腺上皮性腫瘍(胸腺腫・胸腺癌)＞

本邦では、正岡病期分類に基づいて治療方針が決定される。



肺癌治療ガイドライン 2017 年版より抜粋

＜胸腺神経内分泌腫瘍＞

稀な疾患であり、本邦において標準治療は確立していない。ただし手術療法が基本となり、術前や術後に化学療法・放射線療法・化学放射線療法を併用することがある。

1) 観血的治療

(1) 外科的治療

＜胸腺腫・胸腺癌＞

正岡病期分類 I - II 期では、胸骨正中切開による胸腺摘出術が標準である(腫瘍及び胸腺組織を摘除)。重症筋無力症が合併している症例では、拡大胸腺摘出術に準じた術式(胸腺と周囲脂肪組織の切除)を行う。胸腺組織を残した腫瘍切除や胸腺部分切除(亜全摘)は進めるだけの根拠は明確でない。

正岡病期分類 III 期では、可能な限り腫瘍の完全切除および胸腺摘出術(あるいはそれを越える範囲の切除)を行うよう勧められる。完全切除を達成するために、可能であれば隣接臓器浸潤臓器の合併切除を行う(肺、心膜、大血管(特に上大静脈)、横隔神経)。正岡病期分類 IV 期では、手術可能症例には、積極的に外科切除を含めた集学的治療が試みられる。ただし術式・治療は様々である(播種巣切除、胸膜肺全摘術、播種切除+胸腔内温熱化学療法など)。

＜胸腺神経内分泌腫瘍＞

切除可能な病巣であれば、腫瘍および周囲浸潤組織の完全切除が基本である。

(2) 鏡視下治療

胸腔鏡補助下の切除が近年報告されており、胸腺腫における正岡病期分類 I - II 期の小病変に対するの可能性を示すものがあるが、適応については慎重な判断が必要である。胸腺癌や胸腺神経内分泌腫瘍に対する部分切除や低侵襲性手術は勧められない。

(3) 外科的・胸腔鏡下治療結果の評価

腫瘍の遺残 (R)

手術後の腫瘍の遺残を原発巣、転移巣の全てを対象として R(residual tumor) で示す。

RX	癌の遺残が評価できない	
R0	癌の遺残がない	
R1	癌の遺残が疑わしい(顕微鏡的)。	癌遺残が疑わしいか、または微小と判断される場合
R2	明らかに癌の遺残がある(肉眼的)。	癌遺残が明らかであるか、または多量と判断される場合

2) 放射線療法 —放射線治療計画ガイドライン 2016 年版より

<胸腺腫>

正岡病期分類Ⅰ期: 完全切除が施行されれば局所再発率は極めて低く、放射線治療の適応はない。

正岡病期分類Ⅱ期: 完全切除例でも術後放射線療法を行うことが考慮されるが、その意義は定まっていない。

正岡病期分類Ⅲ期: 肉眼的に腫瘍を摘出しても根治が期待できないことも多く、集学的治療が必要となる。R1 切除(病理組織学的癌遺残)症例では術後放射線療法、R2 切除(肉眼的癌遺残)症例では術後放射線療法(+化学療法)が推奨される。

正岡病期分類Ⅳ期: まず化学療法を先行させ、腫瘍が縮小してから集学的治療が望まれる。

<胸腺癌>

稀な疾患かつ発見時には進行例が多く、標準治療は確立していないのが現状である。一般的に手術のみの根治は困難であり、完全切除例でも術後放射線療法が考慮される。R1 切除例では術後放射線療法(+化学療法)、R2 切除例では放射線療法+化学療法を合わせた集学的治療が必要となる。手術困難例では、放射線治療、化学療法あるいは併用療法を行う。

<胸腺神経内分泌腫瘍>

R1、R2 切除例や切除不能例に対して放射線療法の施行を検討する。

3) 薬物治療

(1) 化学療法 (単剤または併用で使用される薬剤名、略語、商品名)

<胸腺腫>

シスプラチン及びアンスラサイクリン系抗癌剤の併用療法を、科学的根拠は明確ではないが行うことを考慮しても良い。

アンスラサイクリン系が使用できない場合は、非アンスラサイクリン系抗癌剤の併用療法を科学的根拠は明確ではないが行うことを考慮しても良い。

シスプラチン単剤での化学療法は行わないよう勧められる。

◆アンスラサイクリン系併用

- 1) ADOC 療法: adriamycin (ADR), cisplatin (CDDP), vincristine (VCR), cyclophosphamide (CPA)
- 2) PAC 療法: cisplatin (CDDP), doxorubicin (DOX) (=adriamycin, ADR), cyclophosphamide (CPA)
- 3) CODE 療法: cisplatin (CDDP), vincristine (VCR), doxorubicin (DOX), etoposide (ETP, VP-16)
- 4) CAMP 療法: cyclophosphamide (CPA), cisplatin (CDDP), doxorubicin (DOX), prednisolone (PSL)
または cisplatin (CDDP), doxorubicin(DOX) (=Adriamycin, ADM), methylprednisolone (mPSL)

◆非アンスラサイクリン系併用

- 5) PE 療法: cisplatin (CDDP), etoposide (ETP, VP-16)
- 6) VIP 療法: cisplatin (CDDP), etoposide (ETP, VP-16), cyclophosphamide (CPA)
- 7) CP 療法: carboplatin (CBDCA), paclitaxel (PTX)

臨床病期Ⅳ期(anyT anyN M1a,b)または再発胸腺腫に対しての化学療法は、科学的根拠は明確ではないが行うことを考慮しても良い。

<胸腺癌>

胸腺腫に準じた化学療法を考慮する。

<胸腺神経内分泌腫瘍>

標準的な化学療法レジメンはないが、プラチナ製剤等を用いることがある。

8. 参考文献

- 1) 公益財団法人がん研究振興財団 がんの統計‘16
- 2) 国立がん研究センター・がん情報サービス「がん登録・統計」人口動態統計(厚生労働省大臣官房統計情報部編)
- 3) Matsuda A, Matsuda T, Shibata A, Katanoda K, Sobue T, Nishimoto H and The Japan cancer Surveillance research Group. Cancer incidence and incidence rates in Japan in 2008: A study of 25 population-based cancer registries for the monitoring of cancer incidence in Japan (MCIJ) project. *Jpn J Clin Oncol*, 2013; 44:388-96.
- 4) Cogliano VJ, Baan R, Strif K, et al. Preventable exposures associated with human cancers. *J Natl Cancer Inst* 2011;103:1827-39.
- 5) 国立がん研究センター・がん対策情報センター 院内がん登録 2016 年全国集計
- 6) 日本食道学会編 食道癌取り扱い規約 2015 年 10 月 第 11 版 (金原出版)
- 7) 日本臨床腫瘍学会編 新臨床腫瘍学 (南江堂)
- 8) UICC/TNM 悪性腫瘍の分類 第 8 版 日本語版(金原出版)
- 9) SEER Summary Staging Manual 2000, NIH Publication 01-4969
- 10) American Joint of Committee. AJCC Cancer Staging Manual, 7th eds. Greene F. L. et al eds. Springer: Chicago. 2010.
- 11) 肺癌診療ガイドライン 2017
- 12) NCCN2018
- 13) 縦隔腫瘍取り扱い規約
- 14) Pier Luigi Filosso et al. Neuroendocrine tumors of the thymus. *J Thorac Dis*. 2017 Nov; 9(Suppl 15):S1484-S1490