

## 卵巣、卵管、腹膜 Ovary、Fallopian tube、Peritoneum

卵巣、卵管、腹膜（ミューラー管起源）に原発する悪性腫瘍は ICD-0 分類の場合、局在コードは、「卵巣 C56.9」、「卵管 C57.0」、「腹膜 C48.1 C48.2」に分類される。

UICC 第 8 版においては、「卵巣」は境界病変、低悪性度を含む、上皮性、間質性両方の悪性新生物の場合、「卵巣、卵管、原発性腹膜癌」の項で病期分類を行う。がん登録においては、「胚細胞性腫瘍」、「精索間質性腫瘍」もこの項で病期分類を行う。「卵管癌」、「腹膜癌」（ミューラー管起源）も「卵巣、卵管、原発性腹膜癌」の項で病期分類を行う。リンパ腫が原発したら《悪性リンパ腫》、腹膜に肉腫が原発したら《悪性軟部腫瘍》で病期分類を行う。上記以外は、該当する病期分類はない。

ただし、男性の「腹膜癌」については UICC TNM 分類第 8 版で該当する病期分類はない。

### 1. 概要

全国がん登録 2016 年のデータをみると、卵巣 (C56) の年齢調整罹患率は 15.9 であり、罹患率は、20 歳代から徐々に増加し、50 歳代での罹患率が最も高くなる。近年、15 歳以上の全ての年齢階級、特に 50 歳代前半の罹患率が増加している。年齢調整死亡率は、4.0 (2017 年)。年齢階級別がん死亡率の推移をみると、1965 年から 1990 年にかけて中高年での死亡率増加が目立つ。

卵管がんは、稀ながんに分類され、婦人科系のがんの中でも約 1% の発生率だといわれている。病変の進展様式は、卵巣がんと同様に隣接臓器や組織への播種を主とする。ほとんどが卵管膨大部に発生し、10~30% 程度に両側発生があるとされる。

原発性腹膜癌は、体網、横隔膜、腸間膜を覆う中皮細胞、さらにはこれと連続性がある卵巣表皮上皮細胞から多中心性に発生する腫瘍である。かつては、稀な腫瘍であると考えられていたが、その実数は従来考えられているよりも多いと指摘されており、近年欧米を中心として増加傾向にある。日本における正確な罹患数は不明である。

参考として、院内がん登録 2016 年全国集計参加施設の局在コードの登録状況を見ると、自施設初回治療開始例において、卵巣 (C56) と登録されていたのは約 1,000 例、その他及び部位不明の女性生殖器 (C57) と登録されていたのは約 480 例であった。

### 2. 解剖

#### 原発部位

卵巣 ovary は母指頭大の扁平楕体円状である。長さ約 3cm・幅約 1.5cm・厚さ約 1cm・重さ 4~10g で、骨盤 pelvis 側壁の卵巣窩 ovarian fossa という浅いくぼみに存在する。卵巣はほぼ全面を子宮広間膜 (broad ligament of uterus, 腹膜) の一部の卵巣間膜 mesovarium で被われており、子宮広間膜の背面につく。卵巣の頭側には卵管 Fallopian (uterine) tube が走り、外側に接して卵管采 fimbriae がある。

卵管 Fallopian (uterine) tube は受精、卵割の生殖現象の場であり、長さ 7~15cm で、子宮広間膜 broad ligament of uterus の上縁にある。外側端は腹膜腔に開く腹腔口 abdominal ostium, 内側端は子宮腔に開く子宮口 uterine ostium である。卵管は子宮広間膜の上縁に沿って横走する。子宮広間膜で、とくに卵管に接する部を卵管間膜 mesosalpinx という。卵管は漏斗・膨大部・峡部・子宮部の 4 部に分けられる。

<卵管漏斗> infundibulum: 卵管の外側端の広がったところで、腹腔口を漏斗上に囲む。漏斗の外側端は多数のフサ状の卵管采 fimbriae となっている。卵管采のうち 1 本はとくに長く卵巣上端に達し、卵巣采 ovarian fimbria といわれる。

<卵管膨大部> ampulla: 漏斗に続く太い部。長さ 7~8cm で、卵管全長の約 2/3 を占める。卵巣の前上方をアーチ状に走る。膨大部は太いが、壁は薄い。粘膜には、きわめて複雑なヒダが発達し、内腔のほとんどを占めている。

<卵管峡部> isthmus: 膨大部に続く細い部で、3~4cm。ほぼ直走して子宮側壁に達する。

<子宮部> uterine intramural part: 子宮壁内にある部である。

腹膜は、腹腔の内面と腹部内臓の周りを覆う膜で、腹壁側の内側を覆う「壁側腹膜」と、これが反転して臓器の周りを覆う「臓側腹膜」からなる。腹膜に囲まれた間隙を「腹膜腔」という。腹膜が二重に合わさった部分を「間膜」といい、間膜の部分は結合組織があり、その間を内臓に入り込む血管やリンパ管などが通っている。直腸と子宮の間で腹膜が反転する部分を「直腸子宮窩 (ダグラス窩)」と呼ぶ。

**遠隔転移**

卵巣がんの転移形式は、広範な腹膜内播種・リンパ行性転移が主で、当初、血行性転移は少ない。

**3. 亜部位と局在コード**

表1 亜部位とICD-O-3 局在コード

ICD-O 局在	診療情報所見	英語
C56.9	卵巣	Ovary
C57.0	卵管	Fallopian tube Uterine tube
C48.1	骨盤腹膜 直腸子宮窩 ダグラス窩	Pelvic peritoneum Rectouterine pouch Pouch of Douglas
C48.2	腹膜	Peritoneum
C48.8	後腹膜および腹膜の境界病巣	Overlapping lesion of retroperitoneum and peritoneum

**4. 形態コードー卵巣腫瘍・卵管癌・腹膜癌取扱い規約(病理編)【第1版】**

表2. 取扱い規約の表記他とICD-O-3 形態コード

病理組織名(日本語)	英語表記	形態コード
<b>上皮性腫瘍</b>	Epithelial tumors	
<b>漿液性腫瘍</b>	serous tumors	
漿液性境界悪性腫瘍	serous tumors borderline tumor / atypical proliferative serous tumor	8442/1
微小乳頭状パターンを伴う漿液性境界悪性腫瘍 / 非浸潤性低異型度漿液性癌	serous borderline tumor with micropapillary pattern / Non-invasive low-grade serous carcinoma	8460/2
低異型度漿液性癌	low-grade serous carcinoma	8460/3
高異型度漿液性癌	high-grade serous carcinoma	8461/3
<b>粘液性腫瘍</b>	mucinous tumors	
粘液性境界悪性腫瘍	mucinous borderline tumors / atypical proliferative mucinous tumor	8472/1
粘液性癌	mucinous carcinoma	8480/3
<b>類内膜腫瘍</b>	endometrioid tumors	
類内膜境界悪性腫瘍	endometrioid borderline tumors / atypical proliferative endometrioid tumor	8380/1
類内膜癌	endometrioid carcinoma	8380/3
<b>明細胞腫瘍</b>	clear cell tumors	
明細胞境界悪性腫瘍	clear cell borderline tumors / atypical proliferative clear cell tumor	8313/1
明細胞癌	clear cell carcinoma	8310/3
<b>ブレンナー腫瘍</b>	brenner tumors	
境界悪性ブレンナー腫瘍	borderline brenner tumor / atypical proliferative brenner tumor	9000/1
悪性ブレンナー腫瘍	malignant brenner tumor,	9000/3

病理組織名(日本語)	英語表記	形態コード
<b>漿液粘性性腫瘍</b>	seromucinous tumors	
漿液粘性性境界悪性腫瘍	seromucinous borderline tumor / atypical proliferative Seromucinous tumor	8474/1
漿液粘性性癌	seromucinous carcinoma	8474/3
<b>未分化癌</b>	undifferentiated carcinoma	8020/3
<b>間葉系腫瘍</b>	Mesenchymal tumors	
低異型度類内膜間質肉腫	low-grade endometrioid stromal sarcoma	8931/3
高異型度類内膜間質肉腫	high-grade endometrioid stromal sarcoma	8930/3
<b>混合型上皮性間葉系腫瘍</b>	Mixed epithelial and mesenchymal tumors	
腺肉腫	adenosarcoma	8933/3
癌肉腫	carcinosarcoma	8980/3
<b>性索間質性腫瘍</b>	Sex cord-stromal tumors	
<b>純粹型間質性腫瘍</b>	pure stromal tumors	
富細胞性線維腫	cellular fibroma	8810/1
線維肉腫	fibrosarcoma	8810/3
悪性ステロイド細胞腫瘍	malignant steroid cell tumor	8670/3
<b>純粹型性索腫瘍</b>	pure sex cord tumors	
成人型顆粒膜細胞腫	adult granulosa cell tumor	8620/3
若年型顆粒膜細胞腫	juvenile granulosa cell tumor	8622/1
セルトリ細胞腫	sertoli cell tumor	8640/1
輪状細管を伴う性索腫瘍	sex cord tumor with annular tubules	8623/1
<b>混合型性索間質性腫瘍</b>	Mixed sex cord-stromal tumors	
<b>セルトリ・ライディッヒ細胞腫瘍</b>	sertoli-Leydig cell tumor	
中分化型セルトリ・ライディッヒ細胞腫瘍	sertoli-Leydig cell tumor , moderately differentiated	8631/1
低分化型セルトリ・ライディッヒ細胞腫瘍	sertoli-Leydig cell tumor , poorly differentiated	8631/3
網状型	sertoli-Leydig cell tumor , retiform	8633/1
<b>その他の性索間質性腫瘍</b>	sex cord-stromal tumors, NOS	
<b>胚細胞腫瘍</b>	Germ cell tumors	
<b>未分化胚細胞腫瘍</b>	dysgerminoma	9060/3
ディスジャーミノーマ		
<b>卵黄嚢腫瘍</b>	yolk sac tumor	9071/3
<b>胎芽性癌</b>	embryonal carcinoma	9070/3
<b>非妊娠性絨毛癌</b>	non-gestational choriocarcinoma	9100/3
<b>未熟奇形腫</b>	immature teratoma	9080/3
<b>混合型胚細胞腫瘍</b>	mixed germ cell tumors	9085/3
<b>単胚葉性奇形腫および皮様嚢腫に伴う体細胞型腫瘍</b>	Monodermal teratoma and somatic-type tumors arising from dermoid cyst	
<b>悪性卵巣甲状腺腫</b>	struma ovarii, malignant	9090/3
<b>カルチノイド</b>	carcinoid	
甲状腺腫性カルチノイド	strumal carcinoid	9091/1
粘液性カルチノイド	mucinous carcinoid	8243/3
<b>神経外胚葉性腫瘍群</b>	neuroectodermal tumor group	
<b>脂腺腫瘍</b>	sebaceous tumors	
<b>他の単胚葉性奇形腫</b>	other rare monodermal teratomas	
<b>癌</b>	carcinoma	
扁平上皮癌	squamous cell carcinoma	8070/3
その他	other	

病理組織名(日本語)	英語表記	形態コード
<b>胚細胞・性索間質性腫瘍</b>	Germ cell-sex cord-stromal tumors	
性腺芽腫(悪性胚細胞腫瘍を伴う性腺芽腫を含む)	gonadoblastoma, including gonadoblastoma with malignant germ cell tumor	9073/1
<b>分類不能な混合型胚細胞・性索間質性腫瘍</b>	mixed germ cell-sex cord-stromal tumor, unclassified	8590/1
<b>その他の腫瘍</b>	Miscellaneous tumors	
<b>卵巣網腫瘍</b>	tumors of the rete ovarii	
ウォルフ管腫瘍	wolffian tumor	9110/1
<b>小細胞癌</b>	small cell carcinoma	
高カルシウム血症型	hypercalcemic type	8044/3
肺型	pulmonary type	8041/3
ウィルムス腫瘍(腎芽腫)	willms tumor (nephroblastoma)	8960/3
傍神経節腫	paraganglioma	8693/3
充実性偽乳頭状腫瘍	solid pseudopapillary neoplasm	8452/3
<b>中皮腫瘍</b>	Mesothelial tumors	
<b>軟部腫瘍</b>	Soft tissue tumors	
<b>腫瘍様病変</b>	Tumor-like lesions	
<b>リンパ性・骨髄性腫瘍</b>	Lymphoid and myeloid tumors	
悪性リンパ腫	malignant lymphoma	9590/3
形質細胞腫	plasmacytoma	9734/3
骨髄性腫瘍	myeloid meoplasms	

※漿液性卵管上皮内癌(Serous tubal intraepithelial carcinoma ; STIC)

2018年症例までは「8140/2」、2019年症例からは「8441/2」とする。

## 5. 病期分類と進展度

### 1) TNM分類 UICC【第8版】2017年

#### T-原発腫瘍

<b>TX</b>	原発腫瘍の評価が不可能
<b>T0</b>	原発腫瘍を認めない
<b>T1</b>	卵巣(一側もしくは両側)または卵管に局限する腫瘍
<b>T1a</b>	一側の卵巣または卵管に局限する腫瘍; 被膜破綻なく、卵巣表面や卵管表面に腫瘍なし; 腹水または腹腔洗浄液の細胞診にて悪性細胞なし
<b>T1b</b>	両側の卵巣または卵管に局限する腫瘍; 被膜破綻なく、卵巣表面や卵管表面に腫瘍なし; 腹水または腹腔洗浄液の細胞診にて悪性細胞なし
<b>T1c</b>	一側または両側の卵巣または卵管に局限する腫瘍で、以下のいずれかを伴う;
<b>T1c1</b>	手術操作による被膜破綻
<b>T1c2</b>	術前の被膜破綻または卵巣表面もしくは卵管表面の腫瘍
<b>T1c3</b>	腹水または腹腔洗浄液の細胞診にて悪性細胞が認められるもの
<b>T2</b>	一側もしくは両側の卵巣もしくは卵管に浸潤する腫瘍で、骨盤内(骨盤縁より下)への進展を伴う、または原発性腹膜癌
<b>T2a</b>	子宮および/または卵管および/または卵巣に、進展および/または播種する腫瘍
<b>T2b</b>	腸を含む他の骨盤内組織への進展
<b>T3</b>	一側もしくは両側の卵巣もしくは卵管に浸潤する腫瘍または原発性腹膜癌で、骨盤外の腹膜への広がり
<b>T3a</b>	骨盤外(骨盤縁より上)の顕微鏡的腹膜転移。腸への浸潤を含む
<b>T3b</b>	骨盤縁をこえる肉眼的腹膜転移で、最大径≤2cm。骨盤外の腸への浸潤を含む
<b>T3c</b>	骨盤縁をこえる腹膜転移で、2cm<最大径。(肝と脾臓の被膜への腫瘍の進展を含むが、どちらの臓器も実質進展なし)

注1: 肝被膜転移は **T3/III** 期である。 注2: 肝実質転移は **M1/IV** 期である。

※がん登録では、「漿液性卵管上皮内癌」の症例は、「**T1a**」または「**T1b**」とする。

**N-領域リンパ節**

表3. 卵巣がん領域リンパ節対応表

領域リンパ節UICC第8版		領域リンパ節 取扱い規約第4版
傍大動脈リンパ節		傍大動脈リンパ節
後腹膜リンパ節		
下腹リンパ節	閉鎖リンパ節	閉鎖リンパ節
	内腸骨リンパ節	内腸骨リンパ節
総腸骨リンパ節		総腸骨リンパ節
外腸骨リンパ節		外腸骨リンパ節
		鼠径上リンパ節
前仙骨リンパ節		仙骨リンパ節
外仙骨リンパ節		

<b>NX</b>	領域リンパ節の評価が不可能
<b>NO</b>	領域リンパ節転移なし
<b>N1</b>	領域リンパ節転移あり
<b>N1</b>	後腹膜リンパ節転移のみ
<b>N1a</b>	最大径 $\leq 10\text{mm}$ のリンパ節転移
<b>N1b</b>	$10\text{mm} <$ 最大径のリンパ節転移

**M-遠隔転移**

<b>MX</b>	遠隔転移の評価が不可能
<b>MO</b>	遠隔転移なし
<b>M1</b>	遠隔転移あり
<b>M1a</b>	細胞診陽性の胸水
<b>M1b</b>	実質転移および腹腔外臓器への転移(鼠径リンパ節と腹腔外リンパ節を含む)

Stage-病期

表4. UICC TNM 分類 病期(Stage)のマトリクス(Matrix)

UICC TNM8 (卵巣・卵管・腹膜癌)		NO	N1,N1a,N1b
T1	—	I	ⅢA1
	T1a	I A	ⅢA1
	T1b	I B	ⅢA1
	T1c	I C	ⅢA1
T2	—	Ⅱ	ⅢA1
	T2a	Ⅱ A	ⅢA1
	T2b	Ⅱ B	ⅢA1
T3a		ⅢA2	ⅢA2
T3b		ⅢB	ⅢB
T3c		ⅢC	ⅢC
M1	—	Ⅳ	Ⅳ
	M1a	ⅣA	ⅣA
	M1b	ⅣB	ⅣB

2) 進展度

表5. 進展度 UICC TNM 分類からの変換マトリクス(Matrix)

卵巣・卵管・腹膜癌	NO	N1,N1a,N1b
T1a,T1b	410: 限局	420: 領域リンパ節転移
T1c	430: 隣接臓器浸潤	430: 隣接臓器浸潤
T2a-T2b	430: 隣接臓器浸潤	430: 隣接臓器浸潤
T3a-T3c	430: 隣接臓器浸潤	430: 隣接臓器浸潤
M1	440: 遠隔転移	440: 遠隔転移

## 6. 診断検査

- 1) **検診**(スクリーニング)－超音波検査や CA125 測定などが試みられているが、現在のところ卵巣がんの検診は制度としては存在しない。
- 2) **臨床症状**－早期の症状は乏しい。腹膜播種による腹水・癌性腹膜炎や後腹膜リンパ節転移による腹囲の増大、膨満感、異常な下腹部痛・下部背部痛などが症状として起こることがある。

### 3) 診断に用いる検査

#### (1)画像検査

- ・超音波検査:経膈(経腹)超音波検査にて腫瘍の存在診断、腫瘍内部構造を確認する。
- ・CT、MRI 検査:腫瘍の発生側や良・悪性の鑑別に加えて、隣接臓器への浸潤、骨盤リンパ節や傍大動脈リンパ節への転移、さらには肝臓実質など遠隔転移の所見の有無を確認する。
- ・胸部 X 線撮影:胸水の有無の確認。
- ・腹部 X 線単純撮影、静脈性腎盂造影(IVP):腹腔内、後腹膜の病変の広がり調べる。
- ・内視鏡:腫瘍発生臓器の鑑別や直接腫瘍表面を観察するために、腹腔鏡や骨盤腔鏡(クルドスコープ)を使用することがある。

#### (2)腫瘍マーカー

- ・表層上皮性卵巣腫瘍:CA125 は漿液性腺癌を中心に表層上皮性卵巣悪性腫瘍で高い陽性率を示すが、粘液性腺癌ではやや低く、子宮内膜症や内膜症のう胞でもしばしば偽陽性となる。その他、CA19-9、CA724 などが用いられる。
- ・胚細胞腫瘍:AFP は卵黄嚢腫瘍、胎芽性癌、一部の未熟奇形腫、混合型胚細胞腫瘍などで高値を示し、hCG は絨毛癌、胎芽性癌、一部の未熟奇形腫、混合型胚細胞腫瘍などで陽性になることが多い。LDH、ALP(特に胎盤型 ALP)は未分化胚細胞腫で高値を示すことがある。

#### (3)病理・細胞診検査

- ・子宮内膜組織診:卵巣癌の子宮や腹膜への浸潤の情報が得られることがある。
- ・腹水細胞診:腹水が多量なときには腹壁穿刺により、少量のときにはダグラス窩穿刺により行う。
- ・迅速組織診:体外からの腫瘍穿刺細胞診は被膜破綻をきたすので禁忌とされており、開腹術中の迅速組織診により、確定診断を得ることが多い。

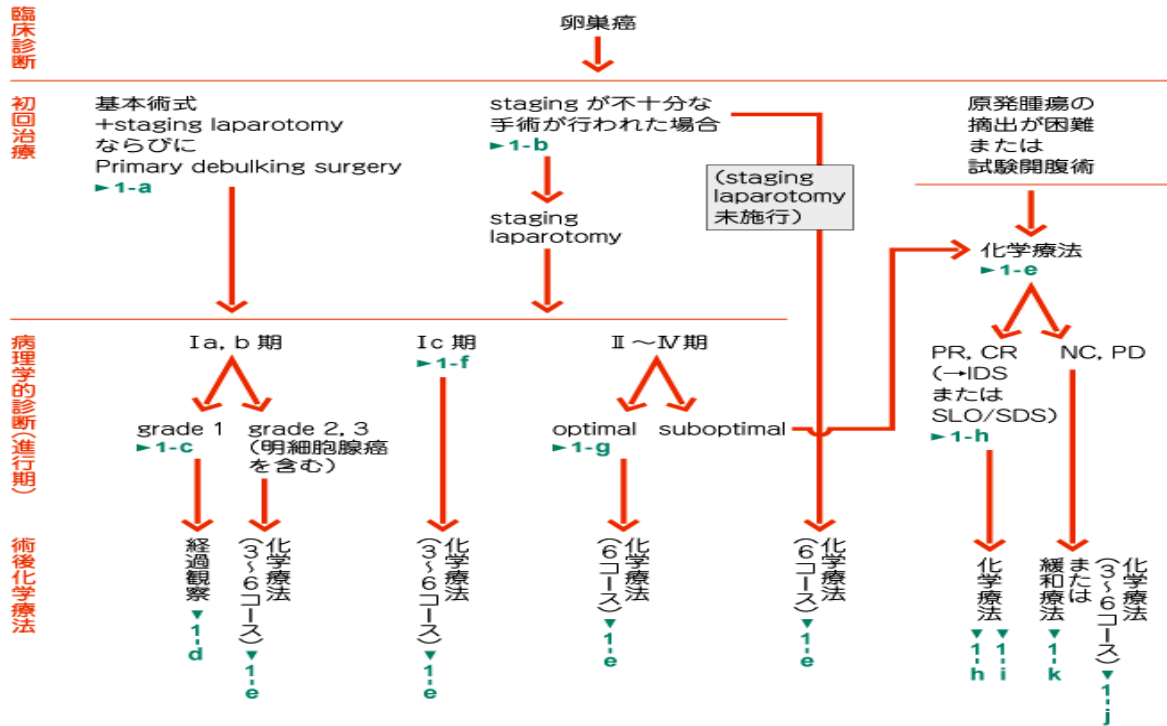
### 注:代表的な病型・組織分類

<p>漿液性腺癌:最も多いタイプ。卵巣癌の 70~80%をしめる。</p> <p>類内膜腺癌:時に子宮体癌、子宮内膜症の合併例がある。</p> <p>粘液性腺癌:CA125 が高値を示さないことが多い。予後不良とされる。</p> <p>明細胞腺癌:化学療法に対する感受性が低く、特に予後不良とされている。</p>
--

7. 治療

治療方針—卵巢癌治療ガイドラインより

(1) 表層上皮系卵巢腫瘍



CR : complete response, PR : partial response, NC : no change, PD : progressive disease

(2) 胚細胞腫瘍

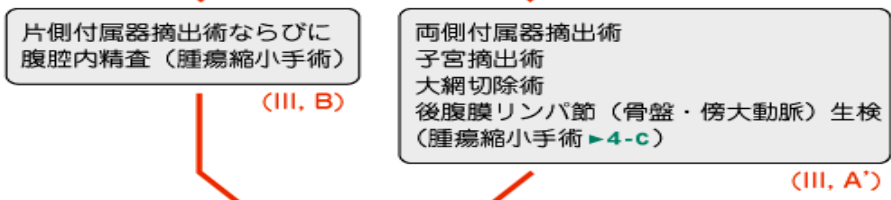
病理学的診断 ▶4-a

胚細胞腫瘍：境界悪性，悪性

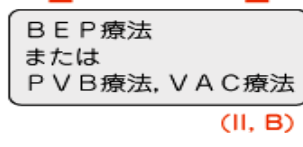
患者区分



初回治療：手術療法



術後化学療法 ▶4-b





1) 観血的な治療

(1) 外科的治療

手術の目的は①卵巣腫瘍の確定診断すなわち悪性腫瘍か否かを知ること、②悪性腫瘍ならばその組織型と進行期の確定(surgical staging)、③病巣の完全摘出または最大限の腫瘍減量(maximum debulking)、④後療法のための情報を得ること、である。初回手術では、以下の術式を組み合わせる。

- 基本術式: 両側付属器(卵巣、卵管)摘出術、子宮摘出術、大網切除術。
- staging laparotomy (病期決定のための開腹術): 腹腔細胞診・腹腔内各所の生検・後腹膜リンパ節(骨盤・傍大動脈)郭清術(または生検)
- cytoreductive surgery (遺残癌細胞減少のための手術): 腹腔内各所の播種病巣の切除
- 保存手術: 妊孕性を温存する根治術で、通常、患側付属器摘出術・大網切除術が行われる。
- second look operation: 初回手術後、臨床的寛解と判断され術後化学療法の効果判定と化学療法の打ち切りの判断として行われる手技。予後に対する効果が疑問視されており、最近ではあまり行われない。

(2) 鏡視下治療—卵巣癌の手術としては通常行われない。(開腹手術に代わる標準手術ではない)

(3) 外科的・鏡視下・内視鏡的治療の範囲

【根治度の評価】

卵巣腫瘍取扱い規約に規定なし

表6 外科的・鏡視下・内視鏡的治療の範囲

選択肢コード	外科的治療
1:腫瘍遺残なし	切除断端陰性
4:腫瘍遺残あり	切除断端陽性
9:不明	原発巣切除が行われたが、その結果が不明・記載がない場合

2) 放射線治療—手術および化学療法との積極的な集学的治療における局所照射、転移巣の局所コントロールに行われる程度である。

3) 薬物治療(単剤または併用で使用される薬剤名、略語、商品名)

(1) 化学療法

(表層上皮系卵巣がん)

carboplatin (CBDCA, パラプラチン), paclitaxel (PTX, タキソール), cisplatin (CDDP, ランダ, ブリプラチン), irinotecan (CPT-11, カンプト, トポテシン), bevacizumab(BV, ベンシズマブ), docetaxel(DTX, ドセタキセル), doxorubicin (Adriamycin, ADM, アドリアシン), cyclophosphamide (CPA, エンドキサン), epirubicin (EPI, フェルモルビシン), pirarubicin (THP-ADR, テラルビシン, ピノルビン), gemcitabine (GEM, ジェムザール), vincristine(VCR, オンコビン)

(胚細胞性腫瘍)

cisplatin (CDDP, ランダ, ブリプラチン), bleomycin (BLM, ブレオ), etoposide (VP-16, ベプシド), ifosfamide (IFX, イホマイド), paclitaxel (PTX, タキソール), vinblastine (VBL, エクザール), Actinomycin D (Act-D, コスメゲン)

8. 略語一覧

TC 療法	taxol (paclitaxel) and carboplatin 療法	
DC 療法	docetaxel and carboplatin 療法	
BSO	bilateral salpingo-oophorectomy	両側付属器切除

## 9. 参考文献

- 1) 厚生労働省 全国がん罹患数 2016 年速報
- 2) 公益財団法人がん研究振興財団 がんの統計'17
- 3) 国立がん研究センター・がん情報サービス. 卵巣がん <http://ganjoho.jp/public/cancer/ovary/index.html>
- 4) Matsuda A, Matsuda T, Shibata A, Katanoda K, Sobue T, Nishimoto H and The Japan cancer Surveillance research Group. Cancer incidence and incidence rates in Japan in 2008: A study of 25 population-based cancer registries for the monitoring of cancer incidence in Japan (MCIJ) project. *Jpn J Clin Oncol*, 2013; 44:388-96.
- 5) 国立がん研究センター・がん対策情報センター 院内がん登録 2016 年全国集計
- 6) 日本産科婦人科学会編 卵巣腫瘍・卵管癌・腹膜癌取扱い規約(病理編)2016 年 7 月 第 1 版(金原出版)
- 7) 日本産科婦人科学会編 卵巣腫瘍・卵管癌・腹膜癌取扱い規約(臨床編)2015 年 8 月 第 1 版(金原出版)
- 8) 日本臨床腫瘍学会編 新臨床腫瘍学(南江堂)
- 9) UICCTNM 悪性腫瘍の分類 第 8 版 日本語版(金原出版)
- 10) SEER Summary Staging Manual 2000
- 11) AJCC Cancer Staging Atlas (Springer)
- 12) 国立がんセンター内科レジデント編 がん診療レジデントマニュアル第 7 版(医学書院)
- 13) 解剖学講義 改訂 2 版(南山堂)
- 14) 日本婦人科腫瘍学会編 卵巣がん治療ガイドライン 2015 年版(金原出版)