

## 膀胱 Bladder (C67)

膀胱に原発する悪性腫瘍

局在コード(ICD-O-3)

「C67.」

側性のない臓器

形態コード(ICD-O-3)

表2参照

- |           |                  |
|-----------|------------------|
| 1) 癌腫     | 《膀胱》             |
| 2) 間質性腫瘍  | 《軟部組織 胸部および腹部臓器》 |
| 3) 悪性リンパ腫 | 《非ホジキンリンパ腫》      |

上記1)～3)以外は UICC TNM分類第8版では病期分類の「該当せず」

### 1. 概要

わが国の膀胱がんの年齢調整罹患率は、2016年全国がん登録データをみると、男性が13.3、女性が3.0であった。年齢調整死亡率は、男性が3.7、女性が1.0と(2017年、人口10万対、昭和60年基準人口)いずれも男性で若干高くなっている。

膀胱がんの最も重要な危険因子は喫煙であり、男性の50%以上、女性の約30%の膀胱がん喫煙が寄与していると試算がある。職業性曝露による、ナフチルアミン、ベンジジン、ヒ素化合物等が危険因子とされている。

参考として、院内がん登録2016年全国集計参加施設の局在コードの登録状況を見ると、自施設初回治療開始例において、膀胱(C67)と登録されていたのは約28,900例であり、全体の3.7%であった。局在コードとして、登録が多かったのは膀胱側壁(C67.2)で約39%、次いで膀胱後壁(C67.4)が約14%を占めた。

なお、尿路系のがんは以下の点に注意する。

注1: 尿路(腎盂および尿管、膀胱)のがんは同時性および異時性に多発しやすい。腎盂がん治療後に異時性に膀胱がんが発生した場合など、臨床医は「再発」と表現することがあるので、真の意味の再発なのか、異時性多発(多重)がんなのかどうかの確認が必要である。

### 2. 解剖

#### 原発部位

膀胱 urinary bladder は、腎臓 kidney で産生され、尿管 ureter によって送られてきた尿を一時的に貯え、尿道 urethra に送り出す嚢状器官である。骨盤腔 pelvic space の最も前部にあり、恥骨 pubic bone の後ろに位置する。軽度に充満する時には、ピラミッド(四面体)状を呈し、頂にあたることを膀胱尖 apex of bladder といひ、錐体の底面にあたることを膀胱底 fundus of bladder といひ、尖と底との間を膀胱体 body of bladder と呼ぶ。

膀胱の隣接臓器としては、男性では上面は腹腔 abdominal cavity、前面は恥骨、後面は精囊 seminal vesicle および直腸 rectum、側面は坐骨 ishium、底面に前立腺 prostate が存在する。女性では、上面・前面・側面は男性と同様であるが、後面は子宮 uterus および膣 vagina、底面は骨盤底 pelvic floor の筋膜のみが存在する。

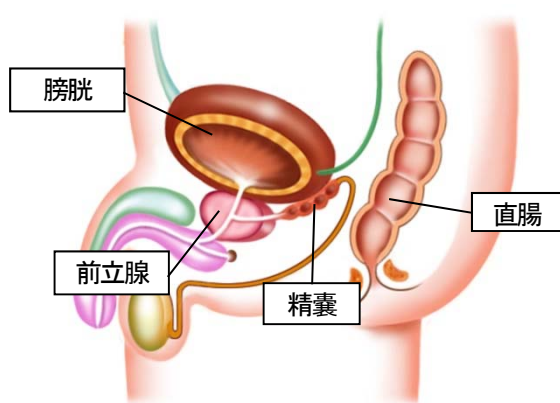


図1 男性の骨盤内臓器

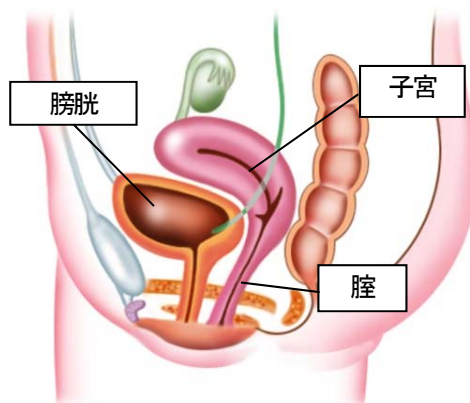


図2 女性の骨盤内臓器

## 3. 亜部位と局在コード

表1 亜部位の表記とICD-O-3 局在コード

ICD-O 局在	取扱い規約	部位
C67.0	三角部	三角
C67.1	頂部	円蓋
C67.2	側壁	側壁
C67.3	前壁	前壁
C67.4	後壁	後壁
C67.5	膀胱頸部	頸部
C67.5		内尿道口
C67.6		尿管口
C67.7		尿膜管
C67.8		境界部病巣
C67.9		膀胱壁、NOS
C67.9		上記部位の記載が全くなく”膀胱”の記載のみのもの

## 4. 形態コード — 腎盂・尿管・膀胱癌取扱い規約第1版より抜粋

表2. 取扱い規約の表記他とICD-O-3 形態コード

病理組織	英語表記	形態コード
<b>尿路上皮系腫瘍</b>		
非浸潤性平坦状尿路上皮内癌	urothelial carcinoma in situ	8120/2
非浸潤性乳頭状尿路上皮癌	non-invasive papillary urothelial carcinoma	8130/2
低異型度非浸潤性乳頭状尿路上皮癌	Non-invasive papillary urothelial carcinoma, low grade	8130/2
高異型度非浸潤性乳頭状尿路上皮癌	Non-invasive papillary urothelial carcinoma, high grade	8130/2
浸潤性尿路上皮癌	Invasive urothelial carcinoma	8120/3
扁平上皮への分化を伴う浸潤性尿路上皮癌	Invasive urothelial carcinoma with squamous differentiation	
腺上皮への分化を伴う浸潤性尿路上皮癌	Invasive urothelial carcinoma with glandular differentiation	
栄養膜細胞への分化を伴う浸潤性尿路上皮癌	Invasive urothelial carcinoma with trophoblastic differentiation	
尿路上皮癌、胞巣型	Urothelial carcinoma, nested variant	8120/3
尿路上皮癌、微小嚢胞型	Urothelial carcinoma, microcystic variant	8120/3
尿路上皮癌、微小乳頭型	Urothelial carcinoma, micropapillary variant	8131/3
尿路上皮癌、リンパ上皮腫型	Urothelial carcinoma, lymphoepithelioma-like variant	8082/3
尿路上皮癌、リンパ腫様型/形質細胞様型	Urothelial carcinoma, lymphoma-like /plasmacytoid variant	8120/3
尿路上皮癌、肉腫様型	Urothelial carcinoma, sarcomatoid variant	8122/3
尿路上皮癌、巨細胞型	Urothelial carcinoma, giant cell variant	8031/3
尿路上皮癌、明細胞型	Urothelial carcinoma, clear cell variant	8120/3
尿路上皮癌、脂肪細胞型	Urothelial carcinoma, lipid-cell variant	8120/3
<b>扁平上皮系腫瘍</b>		
扁平上皮癌	Squamous cell carcinoma	8070/3
疣贅癌	Verrucous (squamous cell) carcinoma	8051/3
<b>腺系腫瘍</b>		
腺癌	Adenocarcinoma	8140/3
腸垂型	Enteric type	8140/3

病理組織	英語表記	形態コード
粘液型	Mucinous type	8480/3
印環細胞型	signet-ring cell type	8490/3
明細胞型	clear cell type	8310/3
<b>尿管膜に関する腫瘍</b>		
尿管癌	Urachal carcinoma	8010/3
<b>神経内分泌腫瘍</b>		
カルチノイド	carcinoid	8240/3
小細胞癌	small cell carcinoma	8041/3
未分化癌	undifferentiated carcinoma	8020/3
<b>色素性腫瘍</b>		
悪性黒色腫	Malignant melanoma	8720/3
<b>間葉系腫瘍</b>		
横紋筋肉腫	Rhabdomyosarcoma	8900/3
平滑筋肉腫	Leiomyosarcoma	8890/3
血管肉腫	Angiosarcoma	9120/3
骨肉腫	Osteosarcoma	9180/3
悪性線維性組織球腫	Malignant fibrous histiocytoma	8830/3
<b>リンパ造血器系腫瘍</b>		
形質細胞腫	Plasmacytoma	9731/3

## 5. 病期分類 と 進展度

### 1) TNM 分類 UICC【第 8 版】 2017 年

#### T-原発腫瘍

<b>TX</b>	原発腫瘍の評価が不可能
<b>T0</b>	原発腫瘍を認めない
<b>Ta</b>	乳頭状非浸潤癌
<b>Tis</b>	上皮内癌:いわゆる flat tumor
<b>T1</b>	上皮下結合組織に浸潤する腫瘍
<b>T2</b>	固有筋層に浸潤する腫瘍
<b>T2a</b>	浅筋層に浸潤する腫瘍(内側 1/2)
<b>T2b</b>	深筋層に浸潤する腫瘍(外側 1/2)
<b>T3</b>	膀胱周囲脂肪組織に浸潤する腫瘍
<b>T3a</b>	顕微鏡的
<b>T3b</b>	肉眼的(膀胱外の腫瘍)
<b>T4</b>	次のいずれかに浸潤する腫瘍: 前立腺間質、精囊、子宮、膣、骨盤壁、腹壁
<b>T4a</b>	前立腺間質、精囊、子宮または膣に浸潤する腫瘍
<b>T4b</b>	骨盤壁、または腹壁に浸潤する腫瘍

<注意> がん登録のうえで Ta と Tis の区別がわかりにくい場合があるが、以下を参考にする。

**Ta:** 形態コード 8130/2、進展度 0: 上皮内

**Tis:** 形態コード 8120/2、進展度 0: 上皮内

以上の組み合わせになるよう登録する。矛盾が生ずる場合は、臨床医や病理医に確認のこと。

#### ※登録上の注意点

《TUR-Bt 症例の T 分類の決定について》

2018 年症例から TNM の決定は、下記のルールに従うこととする。2)～4)については、「**pTX**」とする。

- 1) pT は、膀胱全摘・膀胱全摘、あるいは TUR-Bt で「Ta」病変が全摘されたときのみ付ける。
- 2) 臨床医が TUR-Bt に記載されている(p)T より、小さい cT を記載している場合、TUR-Bt の(p)T を cT にする。
- 3) 臨床医が TUR-Bt に記載されていない(p)T より、大きい cT を記載している場合、その cT を採用する。
- 4) 臨床医が cT を記載していない場合、総合的に判断して cT を付ける。

**N-領域リンパ節**

\*領域リンパ節は(総腸骨動脈分岐以下の小骨盤内リンパ節を指す)

内腸骨リンパ節・外腸骨リンパ節・閉鎖リンパ節、正中仙骨リンパ節、総腸骨リンパ節。

同側か対側かはN分類に影響しない。

<b>NX</b>	領域リンパ節転移の評価が不可能
<b>N0</b>	領域リンパ節転移なし
<b>N1</b>	小骨盤内の単発性リンパ節転移(下腹、閉鎖リンパ、外腸骨または前仙骨リンパ節)
<b>N2</b>	小骨盤内の多発性領域リンパ節転移(下腹、閉鎖リンパ、外腸骨または前仙骨リンパ節)
<b>N3</b>	総腸骨リンパ節転移

**M-遠隔転移**

<b>MX</b>	遠隔転移の評価が不可能
<b>M0</b>	遠隔転移なし
<b>M1a</b>	領域外リンパ節転移
<b>M1b</b>	他の遠隔転移

**Stage-病期**

表3. UICC TNM 分類 病期(Stage)のマトリクス(Matrix)

UICC TNM8 (膀胱)	N0	N1	N2	N3
<b>Ta</b>	0a			
<b>Tis</b>	0is			
<b>T1</b>	I	ⅢA	ⅢB	ⅢB
<b>T2a-T2b</b>	Ⅱ	ⅢA	ⅢB	ⅢB
<b>T3a-T3b</b>	ⅢA	ⅢA	ⅢB	ⅢB
<b>T4a</b>	ⅢA	ⅢA	ⅢB	ⅢB
<b>T4b</b>	ⅣA	ⅣA	ⅣA	ⅣA
<b>M1a</b>	ⅣA	ⅣA	ⅣA	ⅣA
<b>M1b</b>	ⅣB	ⅣB	ⅣB	ⅣB

**2) 進展度**

表4. 進展度 UICC TNM 分類からの変換マトリクス(Matrix)

膀胱	N0	N1	N2	N3
<b>Ta</b>	400: 上皮内			
<b>Tis</b>	400: 上皮内			
<b>T1</b>	410: 限局	420: 領域 リンパ節転移	420: 領域 リンパ節転移	420: 領域 リンパ節転移
<b>T2a-T2b</b>	410: 限局	420: 領域 リンパ節転移	420: 領域 リンパ節転移	420: 領域 リンパ節転移
<b>T3a-T3b</b>	430: 隣接臓器浸潤	430: 隣接臓器浸潤	430: 隣接臓器浸潤	430: 隣接臓器浸潤
<b>T4a-T4b</b>	430: 隣接臓器浸潤	430: 隣接臓器浸潤	430: 隣接臓器浸潤	430: 隣接臓器浸潤
<b>M1a-M1b</b>	440: 遠隔転移	440: 遠隔転移	440: 遠隔転移	440: 遠隔転移

## 6. 症状・診断検査

1) 検診－膀胱癌の検診は制度としては存在しない。

### 2) 臨床症状

顕微鏡的もしくは肉眼的血尿が最も多い。時に膀胱刺激症状を呈する。また、遠隔転移に伴う症状で発見されることもある。

### 3) 診断に用いる検査

- ・膀胱鏡: 診断が内視鏡(膀胱鏡)でほぼ確定できる。
- ・尿細胞診: 自然排尿または尿道カテーテルよりの洗浄尿を用いてパピニコロウ染色により判定される。
- ・画像診断(病期判定が主な目的)
  - ・排泄性腎盂造影(IVP)または点滴静脈腎盂尿管造影(DIP): 造影剤を点滴し、腎盂・尿管を造影する検査。併発する上部尿路(腎杯腎盂尿管)の病変を検索するために行う。
  - ・CT 検査: がんの深達度、リンパ節転移、ならびに遠隔転移(肺・肝)の評価に用いる。
  - ・MRI 検査: CTと比較すると腫瘍の深達度の評価は優れている。
  - ・骨シンチグラフィ: 再発例、進行例、骨痛などの症状がある例などで骨転移を検出する目的で行う。
- ・双手診: 経尿道的生検を行う際に腰椎麻酔下などの腹壁が柔らかい状態で行う。
- ・経尿道的腫瘍生検 transurethral biopsy または transurethral resection of bladder tumor (TUR-Bt): 膀胱鏡下に腫瘍の一部または全部を切除し腫瘍の異型度、深達度を評価する。
- ・腫瘍マーカー: 特異的な腫瘍マーカーはない。

## 7. 治療

### 初回治療方針

経尿道的膀胱腫瘍切除術(TURBT)や画像診断を行い、下記のように分類し治療戦略を立てる。

- 1) 筋層非浸潤性膀胱癌(Ta-T1)
- 2) Stage II、IIIの筋層浸潤性膀胱癌(≥T2)かつリンパ節転移・遠隔転移なし
- 3) 転移ありまたは Stage IV

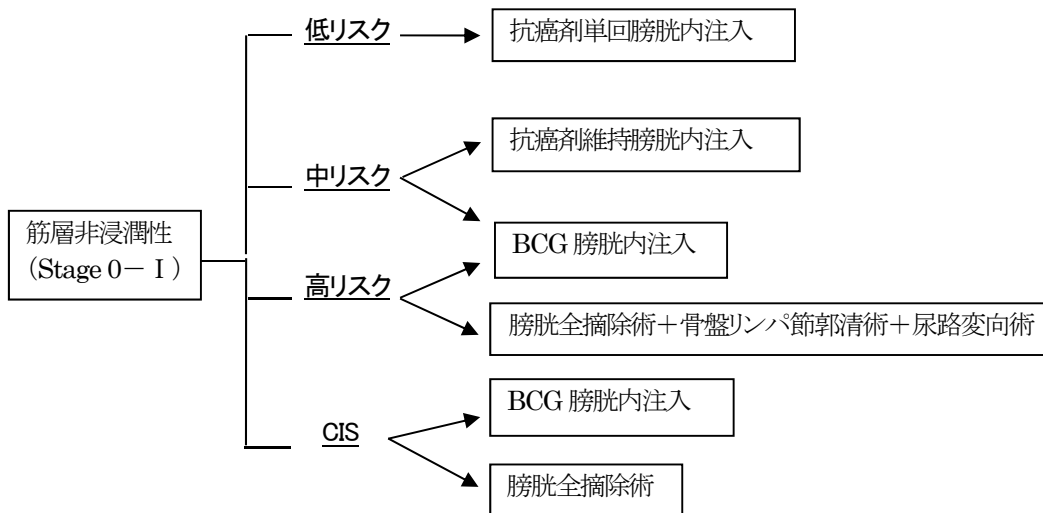
#### ■筋層非浸潤癌

- ・“再発と進展のリスク分類”に基づき、治療方針を決める。
- ・膀胱内注入療法: 抗がん剤やBCGを注入する。目的はTUR後の再発予防、腫瘍に対する直接効果(特にCIS)、TUR後の残存病変に対する効果である。
- ・膀胱全摘除術: 高リスク筋層非浸潤性膀胱癌で進展リスクの高い症例や、BCG膀胱内注入療法への抵抗例などに行われる。

表: 膀胱癌診療ガイドラインにおける筋層非浸潤性膀胱癌のリスク分類

低リスク群	以下をすべて満たす: 単発、初発、3 cm未満、Ta、Low grade、併発 CIS 無し
中リスク群	Ta-1、low grade、併発 CIS なし、多発あるいはサイズが3 cm以上
高リスク群	以下のいずれかを含む: T1 かつ high grade または CIS(併発 CIS も含む)あり、多発かつ再発

※Ta かつ high grade は上記に当てはまらないが、臨床上来れであり、その場合にはその他の臨床的・病理学的因子を考慮しながら総合的に判断する。



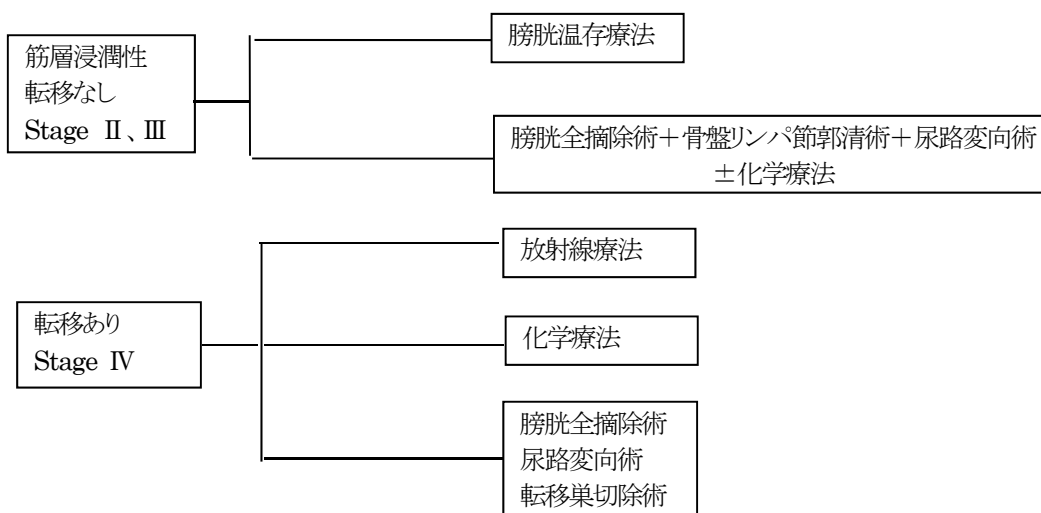
■筋層浸潤癌

Stage II, III

- 膀胱全摘除術+骨盤リンパ節郭清術+尿路変向術が標準治療である。術前にシスプラチンを含む化学療法を併用する場合もある。術後化学療法の意義は定かではない。
- 温存療法:膀胱全摘除術の不適応症例等に対し、TURBT+放射線治療+化学療法を併用した集学的治療を行う。手術療法との直接比較試験は存在しないが、一部症例に対する良好な成績も報告されている。また、症例により膀胱部分切除術を併用することがある。

Stage IV

- 根治や延命を目的とした単独治療としての膀胱全摘術は推奨されない。病巣が骨盤内に限局し、かつ化学療法で著名な腫瘍の縮小が得られた場合には、骨盤リンパ節郭清を加えた膀胱全摘除術により予後の改善が期待できる可能性がある。
- 病巣が単発である例などで、転移巣切除術により長期生存が得られる可能性がある。
- 症状緩和のために尿路変向術や膀胱摘出術、放射線治療を行うことがある。
- 転移性、再発性膀胱癌に対し生存期間延長を図る目的で全身化学療法が検討される。



## 治療各論

## 1) 観血的な治療

## (1) 外科的療法

- ・膀胱全摘除術(total cystectomy):膀胱を前立腺・精囊とともに周囲脂肪組織を一塊として摘除する。尿道再発のリスクが高いと考えられる場合に尿道を合わせて摘除する。
- ・膀胱部分切除術(partial cystectomy):膀胱温存療法の一環として、腫瘍が限局している場合に行われることがある。また、膀胱癌のうち腺癌症例で行われる場合がある。
- ・尿路変向術:尿管皮膚瘻術、回腸(結腸)導管増設術、回腸新膀胱増設術などがある。

## (2) 内視鏡的治療

- ・経尿道的膀胱腫瘍切除術(TURBT):膀胱鏡下に腫瘍を切除する方法。通常、膀胱癌ではまずこの治療が先行される。可視的腫瘍を可能な限りすべて切除することが推奨される。切除切片に筋層が含まれ、そこに癌細胞がないことが確認されなければ、筋層非浸潤性膀胱癌と診断できない。

## (3) 外科的・鏡視下・内視鏡的治療の範囲

## 【病理学的所見】

## 脈管侵襲

リンパ管侵襲 (ly : lymphan)

ly(-) リンパ管侵襲が認められない。

ly(+) リンパ管侵襲が認められる。

静脈侵襲 (v : venous)

v(-) 静脈侵襲が認められない。

v(+) 静脈侵襲が認められる。

## 【根治度の評価】

## (1) 左右尿管断端(rt. 右, lt. 左)

u-rt0 または u-lt0:尿管断端に癌を認めない

u-rt1 または u-lt1:尿管断端に浸潤癌を認める

u-rtis または u-ltis:尿管断端に非浸潤癌(上皮内癌を含む)のみを認める

u-rtx または u-ltx:尿管断端における癌の有無を決定できない

## (2) 尿道断端

ur0:尿道断端に癌を認めない

ur1:尿道断端に浸潤癌を認める

uris:尿道断端に非浸潤癌(上皮内癌を含む)のみを認める

urx:尿道断端における癌の有無を決定できないもの

## (3) 剥離面断端

Rm0:剥離面断端に癌を認めない

Rm1:剥離面断端に癌を認める

RmX:剥離面断端における癌の有無を決定できないもの

表5 外科的・鏡視下・内視鏡的治療の範囲

選択肢コード	左右尿管断端	尿道断端	剥離面断端
1:腫瘍遺残なし	u-rt0 または u-lt0	ur0	Rm0
4:腫瘍遺残あり	u-rt1 または u-lt1、 u-rtis または u-ltis	ur1、 uris	Rm1
9:不明	u-rtx または u-ltx	urx	RmX

## 2) 放射線療法

筋層非浸潤性膀胱癌に対する、初期治療としての放射線治療の適応は通常ない。

筋層浸潤性膀胱癌症例の一部(腫瘍数が少ない、など)に対して TURBT や化学療法との併用による集学的治療を行う。

放射線外照射による治療が一般的である。

### 3) 薬物療法

#### (1) 化学療法(単剤または併用で使用される薬剤名、略語、商品名)

筋層非浸潤性膀胱癌に対する膀胱内注入療法、術前(術後)化学療法、温存療法における動注化学療法、StageIV症例等において検討される。

Cisplatin (CDDP, ランダ, プリプラチン), Doxorubicin (Adriamycin, ADM, アドリアシン), Paclitaxel (PTX, タキソール), Gemcitabine (GEM, ジェムザール), ifosfamide (IFX, イホマイド), Vinblastine (VBL, エクザール), Methotrexate (MTX, メトレキセート), Mitomycin C (MMC, マイトマイシンS), Epirubicin (EPI, フアルモルビシン), Cyclophosphamide (CPA, エンドキサン), fluorouracil (5-FU)

#### (2) 免疫療法(単剤または併用で使用される薬剤名、略語、商品名)

筋層非浸潤性膀胱癌に対して膀胱内注入療法として行われる(前述フローチャート参照)。

Bacillus Calmette-Guerin (BCG, イムノブラダール膀胱用、シムノシスト膀胱用)

## 8. 参考文献

- 1) 厚生労働省 全国がん罹患数 2016 年速報
- 2) 公益財団法人がん研究振興財団 がんの統計‘18
- 3) 日本泌尿器科学会・日本病理学会・日本医学放射線学会編  
腎盂・尿管・膀胱癌取扱い規約 2011 年 4 月第 1 版(金原出版)
- 4) 日本臨床腫瘍学会編 新臨床腫瘍学(南江堂)
- 5) 国立がん研究センター・がん対策情報センター 院内がん登録 2016 年全国集計
- 6) UICC/TNM 悪性腫瘍の分類 第 8 版 日本語版(金原出版)
- 7) SEER Summary Staging Manual 2000
- 8) AJCC Cancer Staging Atlas (Springer)
- 9) 国立がんセンター内科レジデント編 がん診療レジデントマニュアル(医学書院)
- 10) 解剖学講義 改訂 2 版(南山堂)
- 11) 公益財団法人がん研究振興財団 がんの統計‘17
- 12) Matsuda A, Matsuda T, Shibata A, Katanoda K, Sobue T, Nishimoto H and The Japan cancer Surveillance research Group. Cancer incidence and incidence rates in Japan in 2008: A study of 25 population-based cancer registries for the monitoring of cancer incidence in Japan (MCIJ) project. Jpn J Clin Oncol, 2013; 44:388-96.
- 13) Coglianò VJ, Baan R, Strif K, et al. Preventable exposures associated with human cancers. J Natl Cancer Inst 2011;103:1827-39.
- 14) 日本泌尿器科学会 膀胱癌診療ガイドライン 2015 年版 医学図書出版
- 15) 日本放射線腫瘍学会 放射線治療計画ガイドライン 2016 年版 金原出版株式会社