

十二指腸乳頭部 Ampulla of Vater (C24.1)

ファーター乳頭に原発する悪性腫瘍

局在コード(ICD-O-3) 「C24.1」
 形態コード(ICD-O-3) 表3参照

側性なし臓器

- 1) 癌腫 《ファーター乳頭》
 - 2) 神経内分泌腫瘍(カルチノイド) 《高分化型神経内分泌腫瘍》
 - 3) GIST 《消化管間質腫瘍 GIST》
 - 4) 2)、3) 以外の間質性腫瘍 《軟部組織 胸部および腹部臓器》
 - 5) 悪性リンパ腫 《非ホジキンリンパ腫》
- 上記1)～5) 以外は UICC TNM分類第 8 版では病期分類の「該当せず」

1. 概要

全国がん登録 2016 年のデータをみると、胆嚢・胆管(C23-24)の年齢調整罹患率は、男性が 8.8、女性が 5.3、年齢調整死亡率は、男性が 6.1、女性が 3.7(2017 年、人口 10 万対、昭和 60 年基準人口)となっており、罹患率・死亡率ともに若干女性より男性で高い。

十二指腸乳頭癌の危険因子としての病態は見つかっていない。乳頭部癌の組織発生には、大腸癌と同様に古くから de novo 発生と adenoma-carcinoma sequence による発生があるとされ、乳頭部腺腫は前がん状態と考えられている。十二指腸乳頭部腺腫は、家族性大腸腺腫症と合併することが多いことが報告されている。

院内がん登録 2016 年全国集計参加施設の局在コードの登録状況をみると、自施設初回治療開始例において、十二指腸乳頭部(C24.1)と登録されていたのは、約 1,800 例であった。

2. 解剖

原発部位(胆道癌取扱い規約 2013 年 11 月【第 6 版】P5 第 3 図参照)

十二指腸乳頭部(ファーター乳頭) Ampulla of Vater は十二指腸 duodenum 下行部にあり、膵頭部に食い込む様に存在する。Oddi 筋に囲まれた、胆管が十二指腸壁(十二指腸固有筋層)に貫入してから十二指腸乳頭開口部までを乳頭部といい、胆管・膵管・十二指腸粘膜が複合して形成されている。なお、乳頭部胆管(Ab)、乳頭部膵管(Ap)、共通管部(Ac)、大十二指腸乳頭(Ad)を総称して乳頭部(A)とする。隣接臓器との関係では、十二指腸乳頭部は、十二指腸下行部、膵頭部に位置し、前面には横行結腸、上方には肝臓、胆嚢、右方には上行結腸、下方には十二指腸水平部がある。

局在	略語	規約部位
C24.1	Ab	乳頭部胆管
	Ap	乳頭部膵管
	Ac	共通管部
	Ad	大十二指腸乳頭
C25.0	Ph	膵頭部
C17.0	D	十二指腸

} 乳頭部 A

組織学的構造

十二指腸側は粘膜上皮→粘膜固有層→粘膜筋板→粘膜下層の構造を持ち、胆管側は粘膜上皮→粘膜固有層の構造を持つ。この外側に Oddi 括約筋を中心とする固有筋層に当たる部分が存在する。

肉眼的形態分類(胆道癌取扱い規約 2013 年 11 月【第 6 版】P29 第 15 図参照)

十二指腸粘膜面からの観察により腫瘤型{非露出腫瘤型・露出腫瘤型}、混在型{腫瘤潰瘍型(腫瘤優勢型)・潰瘍腫瘤型(潰瘍優性型)}、潰瘍型、その他の型{正常型・ポリープ型・特殊型}に分類する。

3. 亜部位と局在コード

表1. 取扱い規約の表記と ICD-O-3 局在コード 側性なし臓器

ICD-0局在	規約略語	取扱い規約部位	部位	備考
C24.1	Ab	乳頭部胆管	フーター乳頭膨大部 膨大部周辺	
	Ap	乳頭部膵管		
	Ac	共通管部		
	Ad	大十二指腸乳頭		

4. 形態コード - 胆道癌取扱い規約第6版

表2. 取扱い規約の表記他と ICD-O-3 形態コード

病理組織名(日本語)	英語表記	略語	形態コード
腺癌	Adenocarcinoma		8140/3
乳頭腺癌	Papillary adenocarcinoma	pap	8260/3
管状腺癌	Tubular adenocarcinoma	tub	8211/3
高分化型管状腺癌	Well differentiated	tub1	8211/31
中分化型管状腺癌	Moderately differentiated	tub2	8211/32
低分化腺癌	Poorly differentiated	por	8140/33
充実型低分化腺癌	Solid type	por1	8140/33
非充実型低分化腺癌	Non-solid type	por2	8140/33
粘液癌	Mucinous adenocarcinoma	muc	8480/3
印環細胞癌	Signet-ring cell carcinoma	sig	8490/3
腺扁平上皮癌	Adenosquamous (cell) carcinoma	asc	8560/3
扁平上皮癌	Squamous cell carcinoma	scc	8070/3
未分化癌	Undifferentiated carcinoma	ud	8020/3
絨毛癌	Choriocarcinoma	cc	9100/3
癌肉腫	Carcinosarcoma	cs	8980/3
AFP 産生腺癌	α-fetoprotein producing adenocarcinoma		8140/3
神経内分泌腫瘍	Neuroendocrine tumor	NET	8240/39
NET G1	NET G1 (carcinoid)		8240/31
NET G2	NET G2		8249/32
神経内分泌癌	Neuroendocrine carcinoma	NEC	8246/3
Large cell NEC	Large cell NEC		8013/3
Small cell NEC	Small cell NEC		8041/3
混合型腺神経内分泌癌	Mixed adenoendocrine carcinoma	MANEC	8244/3
杯細胞カルチノイド	Goblet cell carcinoid		8243/3
管状カルチノイド	Tubular carcinoid		8245/1
粘液嚢胞性腫瘍、浸潤性	Mucinous cystic neoplasm with an associated invasive carcinoma [※]	MCN	8470/3
胆道内乳頭状腫瘍、浸潤性	Intraluminal papillary neoplasm of bile duct with an associated invasive carcinoma [※]	IPNB	8503/3
胆道内上皮内腫瘍、高異型度	Biliary intraepithelial neoplasia, grade 3 [※]	BilIN-3	8148/2
分類不能腫瘍	Unclassified tumors	uct	8000/1

※WHO Bluebook2010 を参考として表記した

表3

診断名	現状 ～2017年	膵以外 2018年～	備考
NET	—	8240/39	
NET G1	8240/3_	8240/31	
NET G2	8249/3_	8249/32	
NET G3	—	8249/33	*膵の診断で新しくできたもの。 *膵以外でこの診断名の場合、NET G3とは別のものか確認し、別ということであれば8249/33を付与※
NEC G3	8246/3_	8246/3_	*small cell NEC 8041/3_ *large cell NEC 8013/3_
MANEC	8244/3_	8244/3_	

※病期分類の決定について

NET G1、NET G2、NET G3は、高分化型神経内分泌腫瘍の項で、
NEC G3、MANECは、フアーター乳頭の項で病期分類を付与する。

5. 病期分類 と 進展度

1) TNM 分類 UICC【第8版】2017年

T-原発腫瘍

原発腫瘍の周囲への直接浸潤を評価する。

内視鏡所見や病理所見をもとに、T分類を決定する。

TX	原発腫瘍の評価が不可能
T0	原発腫瘍を認めない
Tis	上皮内癌
T1a	Vater 膨大部、または Oddi 括約筋に限局する腫瘍
T1b	Oddi 括約筋をこえて浸潤する(括約筋周囲に浸潤する)、 および/または十二指腸粘膜下層内に浸潤する腫瘍
T2	十二指腸の固有筋層に浸潤する腫瘍
T3	膵臓または膵周囲組織に浸潤する腫瘍
T3a	膵臓に 0.5cm 以下で浸潤する腫瘍
T3b	膵臓に 0.5cm をこえて浸潤する腫瘍、または膵臓周囲組織もしくは十二指腸漿膜に進展するが、腹腔動脈もしくは上腸間膜動脈への浸潤を伴わない腫瘍
T4	上腸間膜動脈または腹腔動脈または総肝動脈への浸潤を伴う腫瘍

N-領域リンパ節

超音波内視鏡所見や CT 所見などの画像診断所見をもとに、領域リンパ節転移を評価する。

NX	領域リンパ節の評価が不可能
NO	領域リンパ節転なし
N1	1～3 個の領域リンパ節転移
N2	4 個以上の領域リンパ節転移

【UICC における領域リンパ節】《膵臓》

膵頭と同様で、総胆管、総肝動脈、門脈、幽門、幽門下、幽門背側、近位腸間膜、腹腔動脈、前後膵十二指腸の各血管に沿ったリンパ節、および上腸間膜動脈と上腸間膜動脈の右側壁に沿ったリンパ節である。

pNO 領域リンパ節を郭清した標本を組織学的に検査すると、通常、12 個以上のリンパ節が含まれる。通常の検索個数を満たしていても、すべてが転移陰性の場合、**pNO** に分類する。

M-遠隔転移

画像所見（CT/MRI、超音波検査）等から遠隔転移を評価する。

M0	遠隔転移なし
M1	遠隔転移あり

Stage-病期

表4. UICC TNM 分類からのマトリクス (Matrix) 《ファーター乳頭》

UICC TNM8 (Vater 乳頭)	NO	N1	N2
Tis	0		
T1a	I A	ⅢA	ⅢB
T1b	I B		
T2	I B	ⅢA	ⅢB
T3a	II A	ⅢA	ⅢB
T3b	II B		
T4	ⅢB	ⅢB	ⅢB
M1	IV	IV	IV

2) 進展度

表5. 進展度 UICC TNM 分類からのマトリクス (Matrix) 《フーター乳頭》

Vater 乳頭	NO	N1	N2
Tis	400: 上皮内		
T1a	410: 限局	420: 領域 リンパ節転移	420: 領域 リンパ節転移
T1b	430: 隣接臓器浸潤	430: 隣接臓器浸潤	430: 隣接臓器浸潤
T2	430: 隣接臓器浸潤	430: 隣接臓器浸潤	430: 隣接臓器浸潤
T3a	430: 隣接臓器浸潤	430: 隣接臓器浸潤	430: 隣接臓器浸潤
T3b	430: 隣接臓器浸潤	430: 隣接臓器浸潤	430: 隣接臓器浸潤
T4	430: 隣接臓器浸潤	430: 隣接臓器浸潤	430: 隣接臓器浸潤
M1	440: 遠隔転移	440: 遠隔転移	440: 遠隔転移

表6. UICC TNM 分類領域リンパ節と取扱い規約リンパ節の対応表

リンパ節番号	リンパ節名	フアーター乳頭	
		規約第6版	UICC第8版
1	右噴門リンパ節		
2	左噴門リンパ節		
3	小彎リンパ節		
4	大彎リンパ節		
5	幽門上リンパ節	領域	領域
6	幽門下リンパ節	領域	領域
7	左胃動脈幹リンパ節		
8a	総肝動脈幹前・上部リンパ節	領域	領域
8p	総肝動脈幹後部リンパ節	領域	領域
9	腹腔動脈周囲リンパ節		領域
10	脾門リンパ節		
11	脾動脈幹リンパ節		
12h	肝門部リンパ節		領域
12a1	上肝動脈リンパ節		領域
12a2	下肝動脈リンパ節		領域
12p1	上門脈リンパ節		領域
12p2	下門脈リンパ節		領域
12b1	上胆管リンパ節	領域	領域
12b2	下胆管リンパ節	領域	領域
12c	胆嚢管リンパ節		
13a	上臍頭後部リンパ節	領域	領域
13b	下臍頭後部リンパ節	領域	領域
14p	腸間膜根部リンパ節	上腸間膜動脈近位リンパ節(#14a相当)	領域
14d		上腸間膜動脈遠位リンパ節	領域
15	中結腸動脈周囲リンパ節		
16a1	大動脈周囲リンパ節	大動脈裂孔部リンパ節	
16a2		腹腔動脈根部から左腎静脈下縁のリンパ節	
16b1		左腎静脈下縁から下腸間膜動脈根部のリンパ節	
16b2		下腸間膜動脈根部から大動脈分岐部までのリンパ節	
17a	上臍頭前部リンパ節	領域	領域
17b	下臍頭前部リンパ節	領域	領域
18	下臍リンパ節		

6. 症状・診断検査

1) 検診—十二指腸乳頭癌に対する検診制度は存在しない。

2) 臨床症状

病態が進行すると、右季肋部痛、全身倦怠感、食欲不振、体重減少などが出現する。

3) 診断に用いる検査

◇画像診断

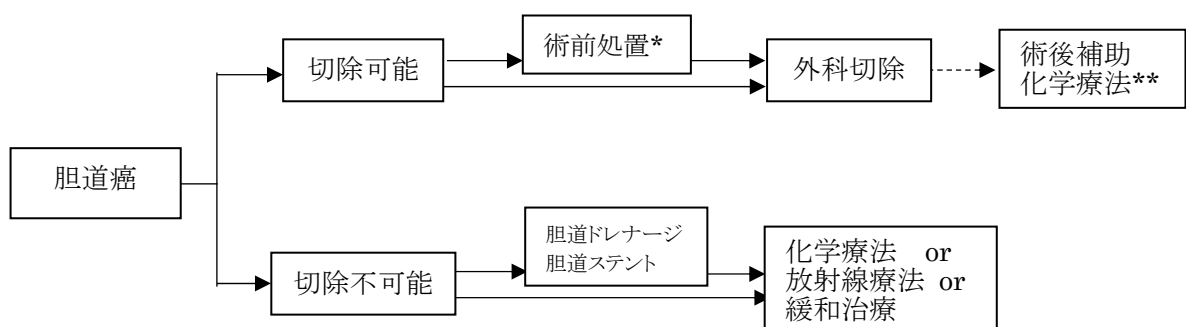
- ・腹部超音波：存在診断、質的診断、進展度診断に用いるが、膵臓は背側にあるため、描出が困難なケースも多い。
- ・上部消化管内視鏡検査：肉眼形態を観察し、腫瘍が疑われた場合には生検を行う。
- ・CT：存在診断、質的診断、進展度診断、リンパ節転移や遠隔転移検索に用いる。
- ・MRI (MRCP(magnetic resonance cholangiopancreatography)含む)：MRI 検査で胆管や膵管を描出する非侵襲的な検査。胆道や膵管の閉塞部位や膵管内進展度の評価を行う。
- ・超音波内視鏡：内視鏡の先端部の超音波プローブによって、十二指腸から膵臓の状況を検査することができる。進展度診断や隣接臓器への浸潤などの評価を行う。
- ・内視鏡的逆行性膵胆管造影 (ERCP; endoscopic retrograde cholangiopancreatography)：内視鏡を用いて、Vater 乳頭部から造影剤を注入する管を挿入し、胆管や膵管を造影する検査。胆道や膵管の閉塞部位や膵管内進展度の評価を行う。胆道閉塞などがあれば、ドレナージ術やステント挿入術に移行できる。
- ・管腔内超音波検査法 (IDUS; intraductal ultrasonography)：ERCP 下に膵管や胆管に管状の超音波を入れ画像を得る。膵管、胆管内への進展や、膵・十二指腸浸潤の診断に優れる。
- ・経皮経肝胆管造影法 (PTC; percutaneous transhepatic cholangiography)：腹壁から皮膚を通して (経皮的)、肝臓を貫いて (経肝的)、穿刺針を肝内胆管内に挿入し、造影する検査。すでに黄疸をきたしている患者には、穿刺針を細いカテーテル (管) に置き換えて、胆汁を体外に排出する (drainage) を外瘻術として行うことができ、この場合は検査ではなく、PTCD (percutaneous transhepatic cholangiodrainage) 経皮経肝胆管ドレナージと呼ばれる。
- ・血管造影：血管浸潤の有無の評価を行う。
- ・PET (Positron Emission Tomography)：腫瘍の糖代謝の強弱を画像化する検査。進行癌の転移検索や治療後の効果判定、再発診断に用いられる。

◇腫瘍マーカー：CEA, CA19-9 などが高値となることがある。

◇病理診断：(経皮的、内視鏡的) 生検、細胞診、胆汁細胞診

7. 治療

胆道癌診療ガイドラインより改変



* 術前処置: 術前胆道ドレナージ、術前門脈塞栓術—予定切除範囲等、個々の症例に合わせて検討される。

** 術後補助化学療法が考慮される場合があり、GEM、S-1 などが保険適応となっている。

1) 観血的治療

(1) 外科的治療

乳頭部癌に対する根治治療としては、外科的切除が基本となる。

- ・ 膵頭十二指腸切除術 pancreatoduodenectomy (PD) :
胆嚢、胆管、膵頭部、十二指腸が一塊に切除される。乳頭部癌に対する標準的な手術法。
- ・ 乳頭部切除術 papillectomy :
十二指腸から乳頭部をくりぬく手術法。癌に対する手術としては通常行われない。

(2) 鏡視下治療

上記の手術が腹腔鏡的に行われることがある。

(3) 内視鏡的治療

病変が局限している場合、上記の乳頭部切除術が内視鏡的に行われることがある。

(4) 外科的・鏡視下・内視鏡的治療の範囲

【外科切除縁における癌浸潤の評価】

*HM: 肝側胆管断端

HMx	評価不能
HMO	断端陰性
HM1	肉眼的断端陰性かつ組織学的断端陽性
HM2	肉眼的かつ組織学的断端陽性

組織学的断端陽性例では、その局在を付記(上皮内(m)、上皮外壁内(w)、壁外(ex))

*PM: 膵断端

PMx	評価不能
PMO	断端陰性
PM1	肉眼的断端陰性かつ組織学的断端陽性
PM2	肉眼的かつ組織学的断端陽性

組織学的断端陽性例では、その局在を付記(膵管内(d)、膵実質内(p))

*EM: 剥離面

EMx	評価不能
EMO	剥離面陰性
EM1	肉眼的剥離面陰性かつ組織学的剥離面陽性
EM2	肉眼的かつ組織学剥離面陽性

その局在を付記(門脈(PV)、肝動脈(HA)、十二指腸(D)など)

註：HM1、PM1、EM1 は肉眼的には切除しえていと判断される。

*切除術の根治度評価

R0	癌の遺残なし
R1	組織学的に癌の遺残を認める。 外科的切除時に肉眼的に遺残を認めないが、組織学的には外科切除断端が陽性の場合。ただし、上皮内進展にて組織学的癌遺残を認める場合は、R1cis と記載する。
R2	肉眼的及び組織学的に癌の遺残を認める。

外科的・鏡視下・内視鏡的治療の範囲

観血的治療の範囲	外科的治療	鏡視下治療
1:腫瘍遺残なし	腫瘍の遺残 R0	腫瘍の遺残 R0
4:腫瘍遺残あり	腫瘍の遺残 R1, R2	腫瘍の遺残 R1, R2
9:不明	原発巣切除が行われたが、その結果が不明・記載がない場合	

2) 放射線治療

- ・主に切除不能胆道癌に対して考慮される。従来の外照射（二次元、三次元照射）のほか、定位放射線治療や腔内照射、粒子線治療などが試みられている。

3) 薬物治療

(1) 主要な化学療法

レジメン例

- ・GC療法:

ゲムシタビン (GEM) [ジェムザール®] + シスプラチン (CDDP) [ランダ®, ブリプラチン®]

- ・ゲムシタビン+S-1 [ティーエスワン®]

8. 略語一覧

MRCP	magnetic resonance cholangiopancreatography	磁気共鳴胆道膵管造影
ERCP	endoscopic retrograde cholangiopancreatography	内視鏡的逆行性胆道膵管造影
PTC	percutaneous transhepatic cholangiography	経皮経肝胆道造影
EUS	endoscopic ultrasonography	超音波内視鏡
IDUS	intraductal ultrasonography	(胆)管内超音波検査
PD	pancreatoduodenectomy	膵頭十二指腸切除術

9. 参考文献

- 1) 厚生労働省 全国がん罹患数 2016年速報
- 2) 公益財団法人がん研究振興財団 がんの統計'18
- 3) 国立がん研究センター・がん対策情報センター 院内がん登録 2016年全国集計
- 4) 国立がん研究センター・がん情報サービス「がん登録・統計」人口動態統計 (厚生労働省大臣官房統計情報部編)
- 5) 日本肝胆膵外科学会編 胆道癌診療ガイドライン改訂第2版 2015年(医学図書出版)
- 6) 日本胆道外科学会研究編 胆道癌取扱い規約 2013年11月改訂 第6版(金原出版)
- 7) 日本臨床腫瘍学会編 新臨床腫瘍学 (南江堂)
- 8) 解剖学講義 改訂2版(南山堂)
- 9) UICC TNM 悪性腫瘍の分類 第8版 日本語版(金原出版)
- 10) SEER Summary Staging Manual 2000
- 11) AJCC Cancer Staging Atlas (Springer)
- 12) 国立がんセンター内科レジデント編 がん診療レジデントマニュアル 第5版(医学書院)