

妊娠性絨毛性新生物 (C58.9)

胎盤に原発する悪性腫瘍

局在コード(ICD-O-3)

「C58.9」

形態コード(ICD-O-3)

表2参照

1)絨毛癌

《妊娠絨毛性腫瘍》

2)肉腫

《悪性軟部腫瘍》

上記1)～2)以外はUICC TNM分類第8版では病期分類の「適用外」

1. 概要

日本産科婦人科学会・日本病理学会の取り扱い規約では、絨毛性疾患として、胞状奇胎、侵入胞状奇胎、絨毛癌、胎盤部トロホプラスト腫瘍、類上皮性トロホプラスト腫瘍ならびに存続絨毛症の6つを絨毛性疾患と総称している。国際的な分類を取り入れつつも日本独自の観点から絨毛性疾患を臨床的ならびに病理学的な二つの知見から別個に分類されている。絨毛がんの最大の危険因子は胞状奇胎である。正常妊娠と比較した場合、全胞状奇胎の絨毛がん発症のリスクは1,000倍以上高くなる。絨毛がんの約半数は胞状奇胎合併妊娠に続いて起こり、残りは自然流産や子宮外妊娠、または正常妊娠の後に起こるとされる。

参考として、院内がん登録2016年全国集計参加施設の局在コードの登録状況をみると、自施設初回治療開始例において、胎盤(C58)と登録されていたのは約40例であった。

2. 解剖

原発部位

胎盤 placenta はヒトの胚(受精後約2～8週までの個体)および胎児 fetus と母体の組織が合体してできた養育器官で、円盤状で血管に富む。妊娠約4ヵ月から胎児の胎膜の一部(絨毛膜 chorion)と母体の子宮壁の一部(脱落膜 decidua)が合着して形成され、妊娠末期で約500gに達する。胎盤胎児面は羊膜 amnion におおわれ、ほぼ中央に臍帯 umbilical cord が付く。胎盤内には胎膜の絨毛膜絨毛 chorionic villi が樹状に広がり、絨毛の中には臍帯を通じてきた臍動静脈 umbilical artery and vein が分布する。絨毛の周囲は子宮の脱落膜を絨毛が破壊してできた絨毛間腔 intervillous space で、ここに母体血液が満ちており、胎児血液との間にガス交換、老廃物、栄養物交換が行われる。

遠隔転移

癌組織の間質が血管に富んでおり、容易に血行性に全身性転移をきたしやすい。肺や脳への転移が非常に多く、他に骨盤内、膈、肝、小腸、腎などへの転移が起こりやすい。

3. 亜部位と局在コード

表1. 亜部位の表記とICD-O-3局在コード

ICD-O 局在	診療情報所見
C58.9	胎盤 卵膜

4. 形態コード — 絨毛性疾患取り扱い規約第3版

表2. 取り扱い規約の表記とICD-O-3形態コード

病理組織名(日本語)	英語表記	形態コード
絨毛癌, NOS	Choriocarcinoma	9100/3
侵入奇胎	Destructive hydatidiform mole	対象外
胎盤部トロホプラスト腫瘍	Placental site trophoblastic tumor (PSTT)	対象外
類上皮性トロホプラスト腫瘍	Epithelioid trophoblastic tumor (ETT)	9105/3

5. 病期分類

1) TNM 分類(UICC)【第 8 版】2017 年

T-原発腫瘍

TX	原発腫瘍の評価が不可能
T0	原発腫瘍を認めない
T1	子宮に限局する腫瘍
T2	他の性器、すなわち膣、卵巣、広間膜、卵管に転移または直接進展する腫瘍

N-領域リンパ節

妊娠性絨毛性新生物では N-領域リンパ節分類はない。

M-遠隔転移

MX	遠隔転移の評価が不可能
M0	遠隔転移なし
M1	遠隔転移あり
M1a	肺転移
M1b	他の遠隔転移

注：性器(膣、卵巣、広間膜、卵管)への転移は T2 に分類する。直接浸潤、または転移のいずれであっても、すべての非性器への進展には M 分類を適用する。

Stage-病期

表3. 病期(Stage)のマトリクス(Matrix)

UICC TNM8 (妊娠絨毛性腫瘍)	M0	M1a	M1b
T1	I	III	IV
T2	I	III	IV

《参考》

表4. 予後予測スコア

予後因子	0	1	2	4
年齢	40 歳未満	40 歳以上		
前回妊娠	胎状奇胎	流産	正期産	
無妊娠期間 (月数)	<4	4~6	7~12	12<
治療前血清 hCG レベル (IU/ml)	<10 ³	10 ³ ~<10 ⁴	10 ⁴ ~<10 ⁵	10 ⁵ ≤
子宮を含む最大腫 瘍の大きさ	<3cm	3cm~5cm	5cm<	
転移部位	肺	脾、腎	消化管	肝、脳
転移数		1~4	5~8	8<
既往療法歴			単剤	2 種類以上の薬剤

＞リスク分類

予後予測スコアの合計が 6 以下=低リスク

予後予測スコアの合計が 7 以上=高リスク

2) 進展度(臨床進行度)

表5. UICC TNM 分類からの変換マトリクス(Matrix)

T1	410:限 局
T2	430:隣接臓器浸潤
M1a, M1b	440:遠隔転移

6. 症状・診断検査

1) 検診—妊娠絨毛性疾患に制度化された検診はない。

2) 臨床症状—絨毛癌原発巣の症状では、不正性器出血(突発性の大量出血)、疼痛、腹膜刺激症状などが認められる。

3) 診断に用いる検査

(1) 内診:子宮壁の柔軟性とその部の疼痛、非対称性の腫大を確認する。

(2) 画像診断

- CT、MRI、超音波検査:子宮病巣の発見、質的診断、病変の進行度の確認に有用。
- 骨盤部血管造影:造影剤を骨盤部動脈に急速注入し画像を得る。妊娠絨毛性疾患では血管増生が著明であるので、診断に有用であるが、最近では、超音波、MRIなどの非侵襲的な検査が主流である。
- 胸部X線、胸部CT、脳CT・MRI:肺転移、脳転移の確認に用いる。

(3) 腫瘍マーカー:hCGは妊娠絨毛性疾患でもっとも信頼度が高く、臨床上必須のマーカーである。

(4) 組織診

- 絨毛癌は化学療法が効きやすいという特徴があるが、治療開始前に侵入奇胎等と鑑別し化学療法レジメンを含めた適切な治療方針を立てることが重要である。しかし、妊孕性温存や、腫瘍組織の壊死や出血の可能性等から組織診断を行わず、絨毛癌診断スコア等を用いた臨床的診断によって化学療法が先行されることも多い。

(5) 絨毛癌診断スコア

表6. 絨毛癌診断スコア

スコア (絨毛癌で ある可能性)	0 (~50%)	1 (~60%)	2 (~70%)	3 (~80%)	4 (~90%)	5 (~100%)
先行妊娠*1	胎状奇胎	—	—	流産	—	満期産
潜伏期*2	~6ヶ月未満	—	—	—	6ヶ月~3年 未満	3年~
原発病巣	子宮体部 子宮傍結合織 腔	—	—	卵管 卵巣	子宮頸部	骨盤外
転移部位	なし・肺 骨盤内	—	—	—	—	骨盤外 (肺を除く)
直径	~20mm 未満	—	—	20~30mm 未満	—	30mm~
大小不同性*3	なし	—	—	—	あり	—
個数	~20	—	—	—	—	21~
尿中hCG値	~10 ⁶ mIU/mL未満	10 ⁷ ~10 ⁶ mIU/mL未 満	—	10 ⁷ mIU/mL~	—	—
BBT*4 (月経周期)	不規則・一相性 (不規則)	—	—	—	—	二相性 (整調)

合計スコア4点以下…臨床的侵入奇胎あるいは転移性奇胎と診断する。

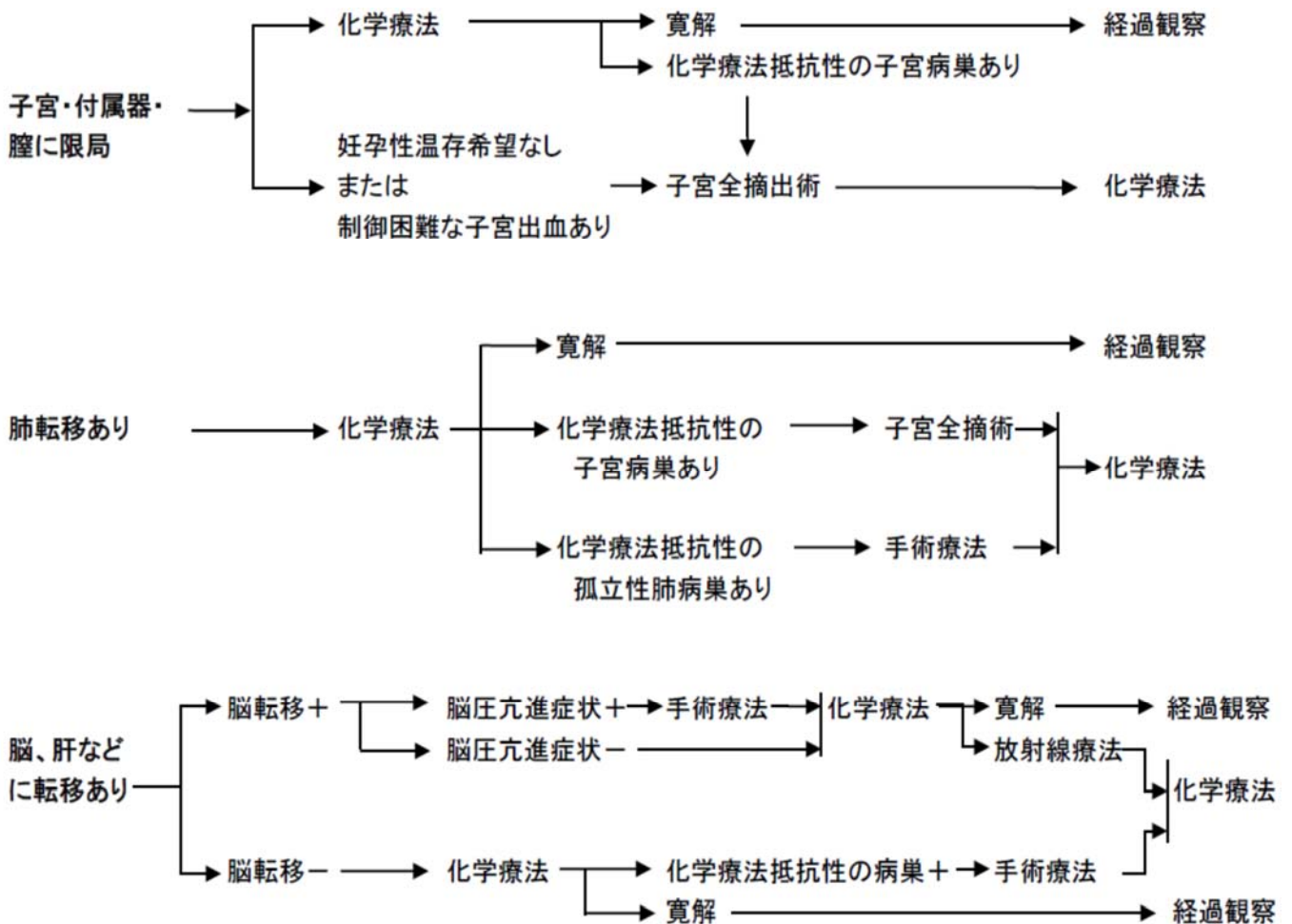
5点以上…臨床的絨毛癌と診断する。

- (註) *1 直前の妊娠とする。
 *2 先行妊娠の終了から診断までの期間とする。
 *3 肺陰影の大小に直径 1 cm以上の差がある場合に大小不同とする。
 *4 先行妊娠の終了から診断までの期間にすくなくとも数ヶ月以上続いて BBT が二相性を示すか、あるいは、規則正しく月経が発来する場合に整調とする。なお、整調でなくともこの間に血中 hCG 値がカットオフ値以下であることが数回にわたって確認されれば 5 点を与える。

7. 治療

治療方針—化学療法の効果が高く、治療の中心となる

フローチャート（子宮体がん治療ガイドライン 2018 年版より）



1) 観血的な治療

(1) 外科的治療

- 子宮全摘術: 化学療法抵抗性、あるいは出血の制御が困難な子宮病巣に対して行われる。
- 腫瘍核出術: 妊孕性温存を強く希望する患者に対して、化学療法抵抗性病巣の摘出、子宮破裂・穿孔の止血・修復などのために施行することがある。

(2) 外科的・鏡視下・内視鏡的治療の結果**【根治度の評価】**

絨毛性疾患には取扱い規約に規定なし。

表 7. 外科的・鏡視下・内視鏡的治療の範囲

選択肢コード	外科的治療
1: 腫瘍遺残なし	切除断端陰性
4: 腫瘍遺残あり	切除断端陽性
9: 不明	腫瘍の遺残の有無が不明な場合

2) 放射線療法

一子宮病巣に対する根治的な放射線療法は確立していない。脳転移病巣に対して、化学療法、外科的治療と合わせた集学的治療の一環として考慮される。

3) 薬物療法

(1) 化学療法 (単剤または併用で使用される薬剤名、略語、商品名の例)

methotrexate (MTX, メソトレキセート®), actinomycin D (Act-D, コスメゲン®), etoposide (VP-16, ベプシド®), cyclophosphamide (CPA, エンドキサン®), vincristin (VCR, オンコビン®), paclitaxel (PTX, タキソール®), fluorouracil (5-FU®)

8. 略語一覧

hCG	human chorionic gonadotropin	ヒト絨毛性ゴナドトロピン
PSTT	placental site trophoblastic tumor	胎盤部トロホプラスト腫瘍
LH	luteinizing hormone	黄体化ホルモン
FSH	follicle stimulating hormone	卵胞刺激ホルモン

9. 参考文献

- 1) 日本産科婦人科学会・日本病理学会編 絨毛性疾患取扱い規約 2011年7月 第3版(金原出版)
- 2) 国立がん研究センター・がん対策情報センター 院内がん登録 2016年全国集計
- 3) UICC/TNM 悪性腫瘍の分類 第8版 日本語版(金原出版)
- 4) SEER Summary Staging Manual 2000, NIH Publication 01-4969
- 5) 解剖学講義 改訂2版(南山堂)
- 6) 子宮体がん治療ガイドライン 2018年版 (金原出版)